

# 团体标准

T/CHSA 001—2018

---

## "导航引导单侧陈旧性颧骨骨折整复术技术 流程及操作"的专家共识

Expert consensus on "Navigation-guided unilateral delayed zygomatic  
fracture reconstruction techniques"



2018 - 12 - 07 发布

2018 - 12 - 07 实施

中华口腔医学会 发布

## 目 次

前言 .....	III
引言 .....	IV
1 范围 .....	1
2 术语及定义 .....	1
2.1 计算机断层扫描 Computed Tomography, CT .....	1
2.2 外科手术导航系统 Surgical navigation system .....	1
2.3 三维重建 3D reconstruction .....	1
2.4 图像分割 Image segmentation .....	1
2.5 医学数字图像和通讯格式 Digital imaging and communication in medicine, DICOM... ..	1
2.6 鼻根点 Nasion, N .....	1
2.7 蝶鞍中心点 Sella, S .....	1
2.8 耳点 Porion, P .....	2
2.9 眶耳平面 Frankfort horizontal plane, FH .....	2
3 技术使用所需设备 .....	2
3.1 数据采集设备 .....	2
3.2 数字外科软件 .....	2
3.3 外科手术导航系统 .....	2
4 术前数据采集 .....	2
4.1 术前数据采集 .....	2
4.2 术前设计 .....	3
4.2.1 三维重建和骨段分割 .....	3
4.2.2 镜像 .....	3
4.2.3 骨段模拟复位 .....	3
5 导航手术 .....	3
5.1 配准 .....	4
5.2 标志点定位 .....	4
5.3 导航引导下复位骨块 .....	4
6 术后评价 .....	4
6.1 导航精度评价 .....	4
6.2 颧骨 CT 对称性测量 .....	5
参考文献 .....	6
图 1 三维重建和分割 .....	3
图 2 骨折块模拟复位 .....	3

图 3 导航引导下标记人工标志点.....	4
图 4 人工标志点导航引导下复位颞骨.....	4
图 5 色谱分析.....	5
图 6 CT 对称性评价双侧颞骨突度和宽度差异 .....	5



## 前 言

本标准按照GB/T 1.1-2009给出的规则起草。

本标准由中华口腔医学会提出并归口。

本标准由北京大学口腔医院负责起草，空军军医大学第三附属医院、武警总医院、武汉大学口腔医院、四川大学华西口腔医院、中国医科大学口腔医院、上海交通大学医学院附属第九人民医院参加起草。

本标准主要起草人：贺洋、张益、俞光岩、郭传斌、彭歆、刘筱菁、王晶、章文博、刘彦普、顾晓明、田卫东、卢利、李祖兵、张诗雷。



## 引 言

颧骨位于面中外侧部，支撑面中部轮廓，位置突出，易受外伤。颧骨骨折移位后，会造成面部塌陷畸形。当颧骨颧弓骨折情况并不复杂且治疗时间及时（通常短于3周），可通过骨折断端进行拼接，达到解剖复位。一旦治疗不及时成为陈旧性骨折，由于骨质改建、错位愈合，手术复位时缺少可参照的断面解剖标记，术后很难取得良好的面中部轮廓三维对称效果，传统手术方法治疗效果不稳定。

随着数字技术的发展，借助数字外科软件，在手术导航的辅助下，可以在术前实现面部头颅的三维重建，虚拟设计规划，术中手术导航系统辅助下精准复位，从而达到精确、可控的骨折复位效果<sup>[6-16]</sup>。

中华口腔医学会口腔颌面外科专委会组织专家经过充分讨论，制定了“导航引导单侧陈旧性颧骨骨折整复术技术操作”的专家共识，以规范该技术的临床操作流程，促进推广应用。



# "导航引导单侧陈旧性颧骨骨折整复术技术流程及操作"的专家共识

## 1 范围

本标准给出该技术的适应证:

- a) 单侧陈旧性颧骨骨折;
- b) 颅骨及面上部除眼眶区无明显不对称及大范围骨缺损。

## 2 术语及定义

### 2.1 计算机断层扫描 Computed Tomography, CT

计算机断层扫描是用X线束对人体检查部位一定厚度的层面进行扫描,由探测器接收该层面上各个不同方向的人体组织对X线的衰减,经模/数转换输入计算机,通过计算机处理后得到扫描断面的组织衰减系数的数字矩阵,再将矩阵内的数值通过数/模转换,用黑白不同的灰度等级在荧光屏上显示出来,即构成CT图像。(金征宇,龚启勇. 医学影像学. 第3版. 北京:人民卫生出版社, 2015.)

### 2.2 外科手术导航系统 Surgical navigation system

外科手术导航系统由计算机工作站、定位装置、示踪装置和显示器组成。(张震康,俞光岩. 口腔颌面外科学. 第2版. 北京:北京大学医学出版社, 2013.)

### 2.3 三维重建 3D reconstruction

三维重建是指对三维物体建立合适计算机表示和处理的数学模型,是在计算机环境下对其进行处理、操作和分析的基础,也是在计算机中建立表达客观世界的虚拟现实的关键技术。分为体绘制重建和表面绘制重建。(张震康,俞光岩. 口腔颌面外科学. 第2版. 北京:北京大学医学出版社, 2013.)

### 2.4 图像分割 Image segmentation

图像分割是根据目标与背景的先验知识,将图像中的目标、背景进行识别、标记,将目标从背景或其他伪目标中分离出来的过程。(张震康,俞光岩. 口腔颌面外科学. 第2版. 北京:北京大学医学出版社, 2013.)

### 2.5 医学数字图像和通讯格式 digital imaging and communication in medicine, DICOM

医学数字成像和通信,是医学图像和相关信息的国际标准(ISO 12052)(张震康,俞光岩. 口腔颌面外科学. 第2版. 北京:北京大学医学出版社, 2013.)

### 2.6 鼻根点 Nasion, N

鼻额缝的最前点。面部与颅部结合处,位于正中矢状面上。(张震康,俞光岩. 口腔颌面外科学. 第2版. 北京:北京大学医学出版社, 2013.)

### 2.7 蝶鞍中心点 Sella, S

蝶鞍影像的中心，位于正中矢状面上。（张震康, 俞光岩. 口腔颌面外科学. 第2版. 北京: 北京大学医学出版社, 2013.）

## 2.8 耳点 Porion, P

外耳道的最上点，是构成Frankfort平面的标志点之一。（张震康, 俞光岩. 口腔颌面外科学. 第2版. 北京: 北京大学医学出版社, 2013.）

## 2.9 眶耳平面 Frankfort horizontal plane, FH

由耳点和眶点连线构成。在正常头位时，眶耳平面与地面平行。（张震康, 俞光岩. 口腔颌面外科学. 第2版. 北京: 北京大学医学出版社, 2013.）

## 3 技术使用所需设备

### 3.1 数据采集设备

计算机断层扫描（Computed Tomography, CT）数据是骨组织手术常用数据，颌面部手术一般要求层厚达到 $\leq 1.25\text{mm}$ ，可满足颌面手术精度要求。

### 3.2 数字外科软件

数字外科软件主要用于外科导航手术术前手术规划和术后验证。导航手术相关数字外科软件具备以下功能：

- 数据的三维重建和测量，包括长度、角度和容积测量。
- 手术方案的规划，包括分割、融合、移动、镜像等多种功能模块。
- 术后手术精度及手术效果评价。导航手术术后需要对术后骨块移动位置和术前设计位置以评价手术精度，通常使用对称性测量和三维色谱分析。

### 3.3 外科手术导航系统

外科手术导航系统是导航手术的核心部件，目前国内外已有多家手术导航系统面世。被动式红外线定位方法更方便灵活，也是目前最为常用的定位方法。

手术导航空间配准方式目前主要为配准点的点对点转换 (fiducial-based paired-point transformation) 即坐标配准、表面轮廓匹配 (surface contour matching) 即非坐标配准、以及二者的联合应用。几种方法均可满足颌面部导航手术要求。

## 4 术前数据采集

### 4.1 术前数据采集

患者术前采集螺旋CT资料，扫描数据以医学数字图像和通讯格式 (digital imaging and communication in medicine, DICOM) 导出。

根据采用配准方式不同，数据采集中需要有以下注意点：

- a) 采用面部表面轮廓扫描配准方式，数据采集时间尽量临近手术时间，扫描范围须包括配准区域，一般采用颅顶至舌骨范围；

- b) 采用点对点配准方式，则需在 CT 检查时已经标记配准点，通常采用预植入颌骨的金属螺钉、预置金属标记物的上颌颌板、粘贴于皮肤表面的金属标记物以及颌面部骨组织已有标记点，布点范围尽量靠近手术操作区域。

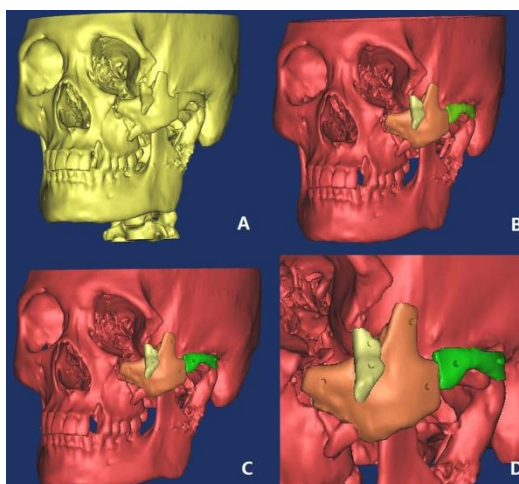
## 4.2 术前设计

将术前CT数据导入数字外科软件后，开始进行术前设计。术前设计分为三个步骤：

- a) 患侧颅面部骨骼三维重建，颧骨、颧弓骨折骨段分割；
- b) 将健侧颅颌面数据镜像至患侧；
- c) 参照健侧镜像位置模拟复位并形成导航计划。

### 4.2.1 三维重建和骨段分割

调整CT显像阈值至骨窗范围，完成颌面部三维重建，使用数字外科软件中的分割功能对骨折移位的颧骨颧弓骨块依次完成分割，并以不同颜色、名称标记。为使导航手术更为快速和精确，可在移位骨块上制作人工标记点<sup>[7, 12, 15]</sup>（见图1）。



A 三维重建；B 分割骨折骨段；C 可在骨段上植入人工标志物；D 局部放大图。

图1 三维重建和分割

### 4.2.2 镜像

调整患者头位，选择鼻根点、蝶鞍中心点和双侧耳点连线中点形成的平面为正中矢状面。使用软件中的镜像功能，将患者健侧三维数据镜像至患侧，调整镜像数据与患侧未骨折移位骨段匹配。

### 4.2.3 骨段模拟复位

然后参考镜像数据颧骨颧弓区域轮廓，移动颧骨颧弓骨折骨块（如使用人工标志点辅助复位，则该骨段此时已包括标志点信息）与其相匹配，模拟手术复位位置，形成导航手术计划（见图2）。



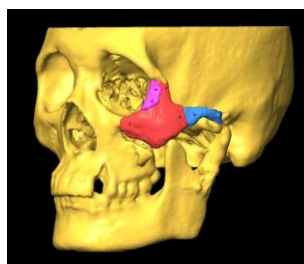


图2 骨折块模拟复位

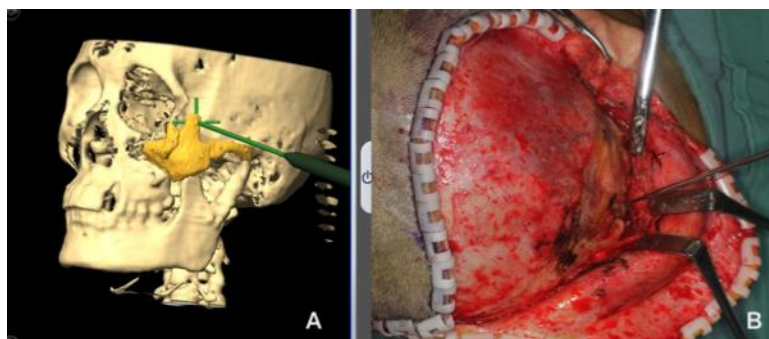
## 5 导航手术

### 5.1 配准

将患者导航数据导入导航工作站，完成全麻，在头顶部行约1cm小切口，在顶骨部位安装导航参考架固定装置，上方安装反光球。参考架安装要牢固，避免术中松动，固定部位应避开天然骨缝。然后将红外探测装置对准术区，探测区域应同时显示参考架和术区。然后开始配准操作，可选择点配准和面配准两种方式。

### 5.2 标志点定位

暴露颧骨颧弓骨折区域，如使用人工标志点导航方法，在复位前，参考预先植入骨折骨段上的标记点指示探针引导下找到各骨段标记点位置，电钻打孔标记定位<sup>[15]</sup>（见图3）。

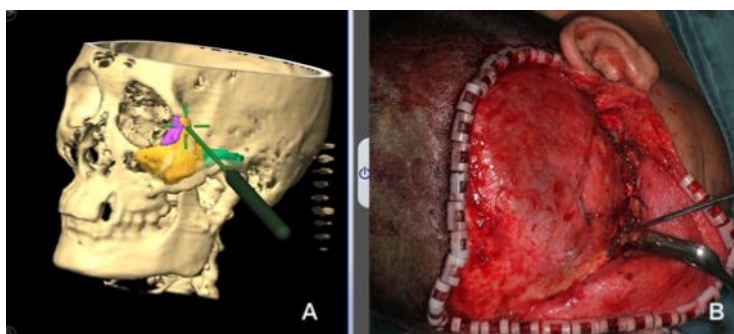


A 导航显示位置定点；B 实时指示位置，电钻打孔标记。

图3 导航引导下标记人工标志点

### 5.3 导航引导下复位骨块

松解骨折移位骨段，将骨折骨段复位后，使用导航指示探针探测骨折骨段表面，调整骨段位置，直至与术前计划复位位置一致，从骨段高度、突度、宽度三维方向比对，逐步复位固定。如使用颧骨表面人工标记点复位方法，可在人工标记点位置引导下从上至下、从前到后依次复位各个骨段，然后固定（见图4）。



注：术中复位颧骨；B图指示颧骨表面标志点位置，与A图术前模拟位置重合后固定。

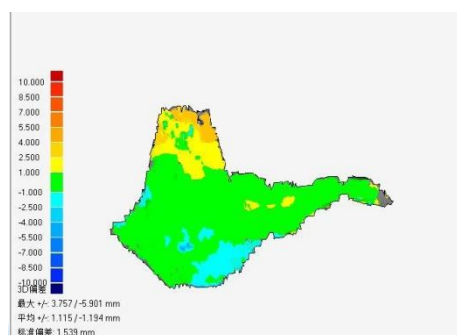
图4 人工标志点导航引导下复位颧骨

## 6 术后评价

患者术后再次进行CT检查。使用两种方法评价手术效果，包括导航精度和颧骨对称性测量。导航精度用于评价导航组手术导航精度，使用CT测量双侧颧骨对称性评价两组治疗效果。

### 6.1 导航精度评价

获取CT数据，完成颧眶部三维重建导出STL格式数据。将术前设计数据与术后数据输入数字外科软件，面部多点配准后对齐二者三维坐标，融合术前术后数据，比较二者位置差异度以评价手术导航的精确性（见图5）。



注：评价术后颧骨颧弓位置与术前规划之间精度，蓝色部分显示误差小于1mm。

图5 色谱分析

### 6.2 颧骨 CT 对称性测量

将术后CT数据导入数字外科软件中，设置眶耳平面和正中矢状面为参考平面，在颧弓轴位上以正中矢状线为Y轴，其与颅底相交点为原点，建立坐标系，分别测量双侧颧骨最突点至原点距离和双侧颧弓最宽点至Y轴垂直距离，比较二者差值，评价术后颧骨颧弓的对称性（见图6）。

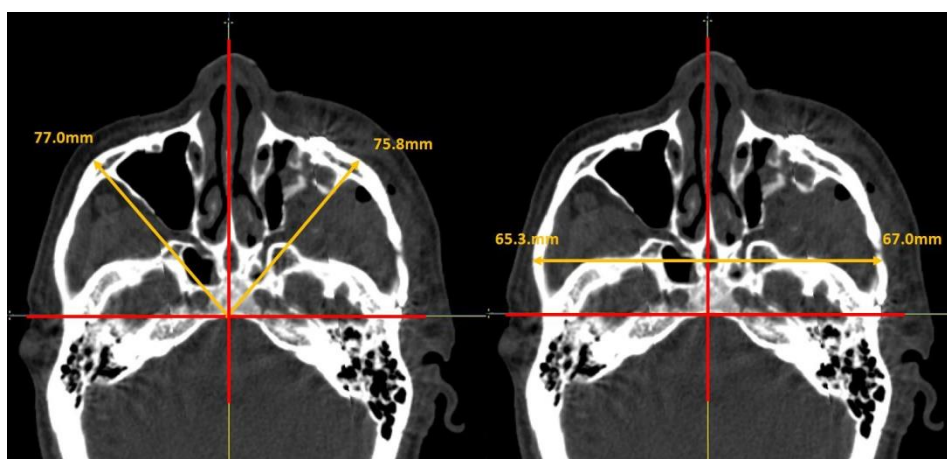


图6 CT 对称性评价双侧颧骨突度和宽度差异



## 参 考 文 献

- [1] Bell R B. Computer planning and intraoperative navigation in cranio-maxillofacial surgery[J]. *Oral Maxillofac Surg Clin North Am*, 2010, 22(1):135-156.
- [2] Baumann A, Schicho K, Klug C, et al. Computer-assisted navigational surgery in oral and maxillofacial surgery[J]. *Atlas Oral Maxillofac Surg Clin North Am*, 2005, 13(1):41-49.
- [3] Lubbers H T, Jacobsen C, Matthews F, et al. Surgical navigation in craniomaxillofacial surgery: expensive toy or useful tool? A classification of different indications[J]. *J Oral Maxillofac Surg*, 2011, 69(1):300-308.
- [4] 刘筱菁, 贺洋, 巩玺, 等. 计算机导航技术在口腔颌面部创伤整复中的应用[J]. *中华口腔医学杂志*, 2012, 47(11):645-650.
- [5] 张益, 刘筱菁. 数字技术改变着现有的诊疗思维和模式:从外科谈起[J]. *中华口腔医学杂志*, 2016, 51(4):205-209.
- [6] Westendorff C, Gulicher D, Dammann F, et al. Computer-assisted surgical treatment of orbitozygomatic fractures[J]. *J Craniofac Surg*, 2006, 17(5):837-842.
- [7] Klug C, Schicho K, Ploder O, et al. Point-to-point computer-assisted navigation for precise transfer of planned zygoma osteotomies from the stereolithographic model into reality[J]. *J Oral Maxillofac Surg*, 2006, 64(3):550-559.
- [8] Uechi J, Okayama M, Shibata T, et al. A novel method for the 3-dimensional simulation of orthognathic surgery by using a multimodal image-fusion technique[J]. *Am J Orthod Dentofacial Orthop*, 2006, 130(6):786-798.
- [9] Pham A M, Rafii A A, Metzger M C, et al. Computer modeling and intraoperative navigation in maxillofacial surgery[J]. *Otolaryngol Head Neck Surg*, 2007, 137(4):624-631.
- [10] Ogino A, Onishi K, Maruyama Y. Intraoperative repositioning assessment using navigation system in zygomatic fracture[J]. *J Craniofac Surg*, 2009, 20(4):1061-1065.
- [11] Terajima M, Nakasima A, Aoki Y, et al. A 3-dimensional method for analyzing the morphology of patients with maxillofacial deformities[J]. *Am J Orthod Dentofacial Orthop*, 2009, 136(6):857-867.
- [12] Xia J J, Gateno J, Teichgraeber J F. A new paradigm for complex midface reconstruction: a r eversed approach[J]. *J Oral Maxillofac Surg*, 2009, 67(3):693-703.
- [13] Bell R B, Markiewicz M R. Computer-assisted planning, stereolithographic modeling, and intraoperative navigation for complex orbital reconstruction: a descriptive study in a preliminary cohort[J]. *J Oral Maxillofac Surg*, 2009, 67(12):2559-2570.
- [14] Yu H, Shen G, Wang X, et al. Navigation-guided reduction and orbital floor reconstruction in the treatment of zygomatic-orbital-maxillary complex fractures[J]. *J Oral Maxillofac Surg*, 2010, 68(1):28-34.
- [15] He Y, Zhang Y, An J G, et al. Zygomatic surface marker-assisted surgical navigation: a new computer-assisted navigation method for accurate treatment of delayed zygomatic fractures[J]. *J Oral Maxillofac Surg*, 2013, 71(12):2101-2114.

[16] 冯志强,贺洋,刘筱菁,等. 计算机导航辅助矫治单侧陈旧性颧骨骨折的疗效对比研究[J]. 中华口腔医学杂志, 2012, 47(7):414-418.

---

