

团 体 标 准

T/CHSA 005—2019

下颌骨缺损功能重建的专家共识

Expert consensus on reconstruction principle for mandibular defect



2019 - 12 - 31 发布

2020 - 01 - 31 实施

中华口腔医学会 发布

目 次

前言	II
引言	III
1 范围	1
2 术语	1
3 设备	2
4 手术的特点	2
5 术前评估	2
5.1.1 缺损范围临床评估	3
5.1.2 影像学检查	3
5.1.3 口内检查	3
6 重建时机的选择	3
7 血管化自体骨移植的供区选择	3
8 操作规范	4
9 儿童期下颌骨重建	5
10 数字化辅助	5
11 下颌骨重建术后的义齿修复	5
11.1.1 骨增量方法	6
11.1.2 软组织诱导成形	6
11.1.3 前庭沟成形术	6
11.2.1 以余留牙为基牙的活动义齿修复	6
11.2.2 种植体辅助固位的覆盖义齿修复	6
11.2.3 种植体支持式的固定义齿修复	6
12 常见并发症预防与处理	6
12.1.1 移植骨相关并发症	7
12.1.2 内固定连接板的相关并发症	7
12.1.3 髁突前脱位	7
12.1.4 种植相关并发症	7
参考文献	9

前 言

本共识按照 GB/T 1.1—2009 给出的规则起草。

本共识由中华口腔医学会口腔颌面修复专业委员会提出。

本共识由中华口腔医学会归口。

本共识由上海交通大学医学院附属第九人民医院负责起草，空军军医大学第三附属医院、北京大学口腔医院、中山大学光华口腔医学院·附属口腔医院、首都医科大学附属北京口腔医院、武汉大学口腔医院、中国医科大学附属口腔医院、南京大学医学院附属口腔医院、中国人民解放军总医院、中国人民解放军东部战区总医院参与起草。

本共识起草人：杨溪、张陈平、赵钦民、周永胜、李彦、韩正学、尚政军、魏建华、白石柱、廖贵清、任卫红、伊哲、吴国锋、李亚男、焦婷、金磊、曲行舟、董岩、叶红强。



引 言

下颌骨缺损的修复重建是口腔颌面外科领域的一个常见手术。近代下颌骨缺损重建在经历了一个多世纪的探索与实践后,伴随着外科学的发展和新技术、新理论的应用,积累了丰富的临床经验,目前下颌骨重建已绝非简单意义上的恢复下颌骨的连续性,而是一项以重建修复外科为主,同时综合了口腔修复科、口腔种植科等多学科的系统工程,具有复杂性和挑战性^[1]。但患者首诊科室可能只是口腔颌面外科、整形外科、耳鼻咽喉-头颈外科和肿瘤医院的头颈外科,各专业医生会从自身特点出发,在治疗上有所侧重,存在着一些盲区,例如口腔科医师经常会遇到某些科室医师所完成的下颌骨重建病例,外形恢复满意,但因为移植骨的位置与上颌牙槽骨不匹配,难以完成义齿的修复,未能达到功能重建。因此需要在下颌骨缺损重建上达成一定的共识、制定相应的规范,以提高颌骨缺损功能重建的水平^[2,3]。

下颌骨缺损功能重建首先需要实现颌骨外形的恢复。在此基础上进行义齿修复及咬合功能重建,重建口颌系统平衡,有利于维持上呼吸道畅通,实现下颌骨功能重建。

本专家共识适用各级医疗和科研机构中从事下颌骨缺损重建相关工作的执业医师使用。



下颌骨缺损功能重建的专家共识

1 范围

1.1 适应证

- a) 肿瘤、外伤和炎症等造成的后天性颌骨缺损；
- b) 半侧颜面萎缩等先天性颌骨发育畸形缺损。

1.2 禁忌证

- a) 患者全身状况差，麻醉风险高，无法耐受长时间的全麻手术；
- b) 口腔颌面部存在无法根治的口腔恶性肿瘤、进展期炎症等严重局部影响愈合的疾病。

2 术语及定义

2.1

下颌骨缺损 mandibular defect

指由于肿瘤及肿瘤术后、创伤造成的下颌骨的缺损。下颌骨的缺损直接影响患者的口腔功能及容颜。下颌骨是颜面部最大的骨骼，是颜面部外形的主要支撑结构，也是面部唯一可动性骨。下颌骨是咀嚼与语音功能的主要承担部位。

2.2

血管化骨移植 vascularized bone graft

指从病人身体的其他部位切取适合大小的骨组织，并包括它的供血血管，制备成离体的皮瓣，通过小血管吻合技术将复合组织瓣的血管与缺损部位的血管吻合，立即得到良好的血液供应和静脉回流，从而在移植部位永久存活。

2.3

骨不连 bone union

骨组织具有自身修复的强大能力，当骨折给予适当的治疗，大多数骨折都会很好愈合。然而，一部分骨折却难以愈合。当骨折愈合比较缓慢，称为延迟愈合。当骨折或骨缺损过大时骨组织如不能愈合，则称为骨不连。

2.4

骨吸收 bone resorption

是指在较低的应力水平下，骨组织的体积和密度逐渐发生下降的生理行为。骨吸收是构成骨重建的重要功能，体现了骨组织对力学环境的适应能力。异常的骨重建现象可能会导致骨质疏松症状，从而成为骨折的诱因。

3 设备

3.1 动力设备及器械

用于下颌骨重建过程中,受植床骨质的预备、供区骨的截取、移植骨的塑形;常用的动力设备包括动力源和工作头(如往复锯、摆动锯、磨头和钻头)。

3.2 数字化软件

主要用于下颌骨重建手术术前规划,数字化外科软件需要具备下列功能:数据的三维重建和测量;手术方案的规划,包括分割、融合、路径规划等多种功能模块;手术方案的导出。

4 手术的特点

4.1 手术复杂,时间长

由于需要对移植骨进行定位、塑形及固定,一般下颌骨缺损骨重建术较软组织修复术平均耗时延长2-3小时,因而手术创伤大,麻醉风险高,这对患者的手术及全麻耐受度提出了高要求,需要进行全身系统状况做出全面评估,为下颌骨重建术进行充分准备。

4.2 治疗周期长,步骤多

下颌骨功能重建治疗周期长、程序复杂,为了能够达到最终理想的修复目的,往往要求患者具备良好的依从性,纠正可能影响治疗效果的不健康生活习惯如吸烟、饮酒等。颌骨功能重建涉及多学科的分工合作,除重建手术外,还需要进行牙种植等义齿修复工作,对患者有依从性和经济实力要求,需要在下颌骨重建前进行必要的沟通和交流,避免影响最终的治疗效果^[4]。

5 术前评估

5.1 下颌骨缺损受区的检查

5.1.1 缺损范围临床评估

对肿瘤性疾病,除详细了解下颌骨病损范围外,还需结合肿瘤性质对周围软组织受累情况尤其是颊舌的受累情况进行仔细评估。对于因外伤、感染等后天因素或先天畸形导致的颌骨缺损,除颌骨缺损范围外,还应对周围软组织情况进行评估,如软组织是否有缺损或瘢痕挛缩、局部组织血供和邻近血管情况、软组织丰度对术后外形的影响等。颌骨缺损合并软组织缺损的严重程度与手术重建难度有密切关系^[3]。

5.1.2 影像学检查

对下颌骨重建的患者应进行颌面部螺旋CT扫描和全景片拍摄,如需数字化设计则需要层厚在1mm以下的CT扫描;头颅定位正侧位片对于患者的下面宽及面下1/3的高度和宽度有指导作用。

5.1.3 口内检查

颌骨缺损修复治疗前,必须对患者的全身情况,特别是口腔颌面部局部情况做详细的检查,主要包括张口度的情况和余留牙的牙周情况。咬合关系的评估可为下颌骨重建方法的选择和功能预后提供重要依据,稳定的余留牙咬合关系对于余留颌骨的准确复位和移植骨的准确固定具有指导意义,对于无法在

术前获得稳定余留牙咬合关系的患者，宜在术前进行模型外科或数字化设计，以指导在术中进行咬合关系的暂时固定和术后咬合关系的固定。

5.2 供区的评估

供区宜进行CT等影像学检查对骨瓣的骨量、形貌有全面的了解，使骨瓣的选择更具针对性，对于需要进行数字化设计的病例，CT检查则是必需的。另外，术前还需要排除供区的各类发育畸形(包括血管变异)、炎症、创伤等疾病并对皮岛穿支血管进行精确定位。推荐通过多普勒超声、CT血管造影或磁共振血管造影等技术对供区血管是否存在变异和皮岛的穿支进行仔细检查。

6 重建时机的选择

6.1 一期骨重建

对于因肿瘤等疾病需切除颌骨并修复的病人，颌骨切除手术实施的同时进行颌骨缺损一期即刻重建手术有明显优势：残余颌骨、咬合关系和髁突位置容易记录，术中可获得稳定的咬合关系；颌骨连续性和外形的早期恢复，可减少颌骨缺损给患者带来的心理和生理障碍；余留牙的咬合关系可以早期得到恢复，恢复患者的咀嚼和吞咽功能，改善患者的生存质量^[4]。

6.2 二期骨重建

多见于因外伤、感染或先天急性等导致的颌骨缺损畸形的修复，部分肿瘤患者局部或全身不具备条件即刻修复下颌骨缺损，可择期进行二期骨重建。二期骨重建会面临残留下颌骨位置向舌侧偏斜、下颌牙列舌侧倾斜、对颌牙列伸长、髁突旋转移位和颌骨缺损区域严重瘢痕等技术困难。在二期重建当中，若单纯行颌骨连续性重建无法恢复咬合关系和咀嚼功能，需要正颌手术和/或正畸治疗的联合参与。

对于单纯下颌骨缺损而未进行同期修复的患者，通常利用余留的下颌牙佩戴下颌翼状导板来维持咬合关系，保留部分咀嚼功能，经过约3个月的功能训练，患者能够用余留的下颌牙与上颌牙进行咬合，对于二期重建的患者而言，下颌翼状导板有暂时维持咬合关系，降低二期重建难度，提高重建效果的作用。

7 血管化自体骨移植的供区选择

该术式是目前下颌骨重建的首选治疗方案，较非血管化骨移植愈合快、抗感染能力强、骨吸收少，可适用于各种条件颌骨缺损修复，可进行即刻牙种植的移植，供区通常选择髂骨、腓骨、肩胛骨。

腓骨是目前应用最广泛的供区，可提供最长达25cm的移植骨长度，血管蒂恒定，其携带的小腿外侧穿支皮岛软组织量薄，可适用于复合口底及颊部软组织缺损的颌骨修复，但垂直高度显不足；髂骨的骨量最丰富，有利于种植牙植入，同时携带由旋髂深动脉供血的腹内斜肌岛状瓣或皮瓣，可作为骨-肌复合组织瓣进行修复，但仅能提供9-10cm的长度；肩胛骨瓣的优势在于可携带大组织量的软组织皮岛，可以修复伴有大面积皮肤或复合组织缺损的下颌骨缺损病例，但肩胛骨菲薄^[5-6]。

8 操作规范

8.1 两端余留牙均具有稳定咬合关系的下颌骨重建

可通过咬合板复位及颌间结扎来恢复残颌的原始位置，按缺损范围和下颌骨原有角度成形，建议将下颌骨体部的形态分解“体部-颏部-颏部-体部”的四段的结构，在重建时注意恢复下颌骨的颏部正中的结构，避免造成中线（眉心-鼻尖-颏前点）的偏斜，避免造成颏部过宽或不对称的术后形态。

8.2 单端余留牙具有稳定咬合关系的下颌骨重建

缺损后可形成有余留牙和无余留牙的两侧残余颌骨。对于有余留牙的残余下颌的一侧可以通过颌间结扎来获得稳定的位置，而无牙残余颌骨的原始位置宜通过下颌骨定位支架进行记录与恢复或通过数字化制作导板进行辅助^[6]，按“四段式”行下颌骨重建板和移植骨的成形与固定，体部成形推荐采用“四段式”成形方式，升支与体部间角度为 125° 。应注意下面宽的控制以及无牙残余颌骨侧髁突的复位（达到稳定的、可重复的关节后位）（见图1，2）。

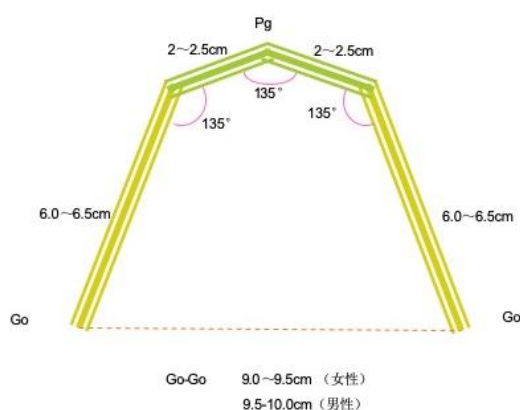


图1 下颌骨体部的“四段式”成型策略

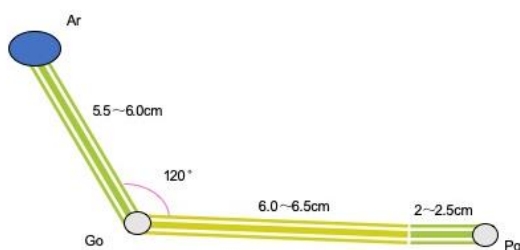


图2 下颌骨升支及体部的成型方式

8.3 余留牙不能保持稳定咬合关系的下颌骨缺损重建

双侧余留下颌的原始位置均应采用下颌骨定位支架进行记录与恢复，推荐采用数字化技术进行术前辅助设计及导板制作。下颌骨重建板及移植骨的成形及固定同前。应注意恢复下面宽、颏颈角和鼻颏角、防止中线偏斜以及避免双侧髁突的错位。

8.4 原始位置丧失的下颌骨缺损重建

目前此类型是下颌骨缺损重建的难点,主要在于下颌骨与颅骨间三维空间位置的确定,移植骨段需同时满足外形恢复和牙种植位点的需要,同时往往伴有软组织的缺损。

下颌骨体部推荐“体部-颞部-颞部-体部”的四段式塑形方式(骨段间角度均为 135°),符合东方人的外形审美与后期牙列种植;体部与恢复升支垂直骨段间角度为 125° 。

应该指出的是下颌骨“四段式”简化成形技术较传统的成形技术操作更简洁明了、移植骨塑形就位精确,且不受下颌骨破坏程度和形变的影响,但余留颌骨位置的准确记录与复位是该技术应用的关键^[7],同时下颌骨与其他颅颌面骨骼的空间定位关系对手术实施有重要意义。

目前提倡模型外科和计算机辅助设计,可通过对头颅定位正、侧位片的三维测量精确推算下颌骨外形参数(下面宽、下颌体长、升支高度)和制备下颌骨外形导板指导余留下颌骨复位、重建板与移植骨的塑形和固位^[8];或通过数据库优化匹配,寻找最优下颌骨的外形及位置,指导颌骨重建。

8.5 咀嚼肌再附着与下颌骨筋膜悬吊

推荐将咬肌和翼内肌缝合于下颌角区,有助于保持重建下颌骨的正常位置,防止下坠,可将颞舌肌、二腹肌前腹与移植骨段肌袖缝合固定以悬吊舌体和舌骨,防止舌后坠,维持呼吸道通畅。

8.6 内固定接骨板的选择

对于骨重建的患者宜选用下颌骨2.0重建钛板或小型钛板。两侧残余下颌骨端需要三枚以上钛钉(可选择自锁或非自锁钛钉)的双侧骨皮质固定,为保证双侧骨皮质固定,宜在选择钛钉前进行测深。同时还应注意的是:每个移植骨段均需要有两枚以上的钛钉进行单侧骨皮质固定,以免过深而损伤内侧血管;如选用小型钛板,在移植骨块与余留颌骨间应放置两块小型钛板以保证稳定^[9]。

9 儿童期下颌骨重建

儿童期下颌骨重建由于受生长发育的影响,更具复杂性也更加困难:儿童下颌骨缺损会影响面部发育、恒牙咬合的建立以及气道的维持;移植的游离骨与下颌骨发育无法同步;供区同样存在发育问题,可能会带来更加显著的功能障碍^[10]。

下颌骨功能重建主要针对于肿瘤性疾病,对于单纯的下颌骨缺损,根据缺损的部位,可推荐肋骨等暂时性修复手段,待13岁(男孩推后2-3年)以后结合骨龄再行下颌骨重建,要充分考虑骨瓣供区的对功能的影响,供区应将腓骨作为首选,血管化髂骨肌瓣要注意尽量保留臀中肌和缝匠肌的附着^[11-12]。

10 数字化辅助

下颌骨重建的目标是实现患者功能恢复与容貌美观的统一,数字化技术是实现这一目标的重要途径,能够在治疗开始前就模拟出最终效果,并对不同治疗方案进行比较优化,据此确定针对不同患者个性化的最佳治疗方案,有利于咬合功能重建。

目前提倡以咬合功能为导向,即以牙种植的位点作为依据,进而确定移植骨段的位置和选择足够骨量的供区骨瓣和修复方式。下颌骨重建中数字化技术的应用包括三个主要环节,分别是数据的获取、治疗方案的规划以及精准实施:CT扫描及重建获得患者头部三维模型,能够准确获取缺损区形态;如要设计咬合板或牙支持式的导板,需要通过口扫或模型扫描获得牙列数字化模型,与CT模型经过配准后生成咬合面具有足够精度的融合模型;通过光学扫描获取患者颜面软组织三维模型能够辅助治疗方案规划与疗效评价。

数字化治疗方案规划的主要内容包括:

- a) 明确肿瘤切除范围，确定截骨线；
- b) 余留上下颌骨位置关系的调整与确认；
- c) 确定修复完成后义齿牙列的最佳位置；
- d) 依据虚拟牙列的位置规划种植体位置及角度；
- e) 结合拟修复的颌骨外形轮廓与种植体位置角度对参照镜像翻转健侧颌骨模型；越过中线的缺损可以选择健康人颌骨数据进行适当编辑，并对移植骨的切割、塑形并在缺损区的空间定位进行模拟；
- f) 将虚拟设计完成后的颌骨重建模型输出，3D打印获得实物模型，可用于预弯重建板；
- g) 设计手术辅助导板，以将虚拟设计准确转化到实际手术中；
- h) 植入骨段的设计及生物力学分析；
- i) 手术辅助导板与手术导航是将虚拟设计准确转化到实际手术中的不同方式，可以根据实际情况选择使用。

利用数字化技术，可以在术前治疗方案模拟，根据上颌牙列的位置，确定下颌骨种植位点，设计移植骨段的位置，制作导板，缩短手术时间，提高下颌骨重建精确性和牙列恢复率。

11 下颌骨重建术后的义齿修复

11.1 义齿修复前外科处理

11.1.1 骨增量方法

足够的移植骨组织量是义齿修复的前提。移植骨骨量不足，常见于单层腓骨重建下颌骨。骨增量可在下颌骨修复重建术的同期或二期进行，骨增量通常有以下方法：平行折叠腓骨移植，同期或二期的非血管化“Onlay”植骨术和牵引成骨技术，尽可能恢复牙槽嵴高度，但也应注意义齿修复间必需的颌间距离（前牙2.5-2.8cm，后牙区2.0-2.2cm）。

11.1.2 软组织诱导成形

下颌骨重建患者牙槽嵴表面常有皮瓣或松软肥厚的软组织覆盖，不利于维持健康的种植体周围组织，去除重建牙槽嵴表面的皮瓣或松软的软组织，诱导健康的附着牙龈黏膜十分重要。

去除重建牙槽嵴表面的软组织后，常用的软组织诱导成形技术包括：

- a) 自行黏膜化：小面积的缺损，采用直接在保留骨膜的牙槽嵴表面碘仿纱包覆盖，刺激骨膜表面肉芽组织生长，二期上皮细胞生长，黏膜化，形成较薄的口腔黏膜覆盖在牙槽嵴顶；
- b) 人工补片：将人工补片剪裁后，平铺于牙槽嵴骨膜之上，打包加压，待正常口腔上皮细胞长入此细胞支架，形成健康的附着上皮；
- c) 角化黏膜移植：通常采用硬腭黏膜进行移植，对于较大缺损，建议分块移植，是获得附着上皮的最理想方法。

11.1.3 前庭沟成形术

前庭沟成形术有利于形成正常的牙槽嵴形态，松解唇颊软组织不足，使种植义齿获得足够的修复空间，同时有利于后期维护种植体周围组织的健康。常见的方法是利用口内牙槽嵴顶多余的皮瓣或者黏膜，在牙槽嵴偏舌侧设计切口，向唇颊侧翻瓣显露牙槽嵴顶，然后松解唇颊侧前庭沟，将翻起的软组织瓣边缘缝合于前庭沟底，裸露的牙槽嵴顶采用相应的软组织诱导成形术。

11.2 常用义齿修复方式

11.2.1 以余留牙为基牙的活动义齿修复

在下颌具有连续性的情况下，可以进行活动义齿修复，如保留有基牙，则修复效果较好。在保留了双侧后牙，基牙健康，重建区域软组织健康，有一定的牙槽嵴高度，可进行混合支持活动义齿修复。

11.2.2 种植体辅助固位的覆盖义齿修复

患者有条件在余留下颌骨或移植骨块上进行种植体植入，但种植体数目或下颌骨形态不具备进行固定修复条件的情况下，可以进行种植体辅助固位的覆盖义齿修复。种植体上部结构可以设计为各类附着体。

11.2.3 种植体支持式的固定义齿修复

当患者的余留牙槽嵴或移植骨块形态良好，患者咬合关系基本正常，牙槽嵴黏膜具备较好种植条件，预计种植固定修复后可以满足修复体自洁或清洁条件时，可以进行种植体支持的固定义齿修复。建议种植上部修复体采用螺丝固位的方式。移植骨块近远中边缘处不宜植入种植体，修复体可在固定义齿的近远中设计不大于1.5cm的悬臂。二期种植体植入前，需要拍摄CBCT明确下颌骨重建术中钛板及钛钉的位置，如果种植体无法避开，则需拆除钛板。

12 常见并发症预防与处理

12.1 术区并发症

12.1.1 移植骨相关并发症

12.1.1.1 骨组织瓣危象

通常发生于术后3天内，一般可通过皮岛观察了解移植骨瓣的血供情况，但对于无皮岛骨瓣的观察可采用便携式超声检测血管蒂血流信号。

12.1.1.2 感染

常见于骨瓣的坏死或口内伤口裂开之后，在关闭口内创口时应有充分的组织量，进行无张力缝合，骨瓣的皮岛也应注意避免，值得注意的是上颌第三磨牙可能咬到术后肿胀的软组织，因此下颌骨重建术中应注意拔除废用的上颌第三、甚至第二磨牙。

12.1.1.3 移植骨骨不连

除钛钉钛板选择与使用不当之外，还有可能与重建术中使用骨蜡不当有关，在骨与骨接触面应慎用骨蜡。

12.1.1.4 骨吸收

多发生于非血管化骨移植，与移植骨量密切相关，另外下颌骨重建板的应力遮挡作用也可导致移植骨局部的吸收。

12.1.2 内固定连接板的相关并发症

- a) 钛板外露：重建钛板与软组织瓣复合使用的适应证把握不当可引起钛板外露，通常对于跨中线的下颌骨缺损不宜使用此法，包裹钛板的软组织瓣，应保证足量厚度并无张力^[13]；

- b) 钛钉松脱：为了避免钛钉松脱，术中应该选择配套的工具，提倡微创操作，注意冲水冷却，并遵循“三螺钉双皮质固定”的原则；
- c) 钛板断裂：与术中钛板的塑形操作不当有关，钛板反复弯折导致金属疲劳、划痕有关；另外缺乏骨支撑的下颌骨重建板，必然发生断裂，单纯重建板不应作为下颌骨缺损的永久修复方式；
- d) 颞颌关节假体移位：单纯的钛板符合金属髁突假体替代髁突的治疗方案，存在移植后髁突穿入颅中窝的风险，尤其是对于无稳定咬合关系的患者，更容易发生此风险^[14]。

12.1.3 髁突前脱位

多发生于无稳定残咬合关系的下颌骨重建或失位性下颌骨重建，使用定位支架记录残余下颌骨位置可防止此并发症的发生，当残余下颌骨与移植骨固定时，可在术中通过口外颞颌关节的检查方法，仔细检查髁突位置是否正确^[14]。

12.1.4 种植相关并发症

在种植过程中，除了出血、感染等外科并发症外、较常见的并发症为种植体松动、脱落和种植体周围炎等。因为移植骨的表面往往缺乏附着龈的存在，可导致种植体周围炎，严重时导致种植体松动、脱落；同时，由于移植骨垂直骨量的不足，可导致种植体冠根比失衡，进而导致种植体的松动脱落。

12.2 供区并发症

腓骨组织瓣术后常见并发症是小腿部肿胀以及疼痛，术后可行小腿的抬高以及功能康复锻炼；髂骨组织瓣术后常见并发症是腹壁疝气，应注意供区创面的分层缝合，通常将腹横肌-髂腰肌、腹内斜肌-臀中大肌、腹外斜肌腱膜的严密分层缝合可有效防止腹疝的发生，对于仍有生育意愿的女性患者，要慎用；肩胛骨组织瓣术后常见并发症是肩功能（外展、伸和屈）减弱，因此应尽量避免选用与根治性颈清同侧肩胛骨，术中应注意对大小圆肌的复位固定，术后需要逐步配合肩功能康复锻炼^[15]。



参 考 文 献

- [1] 张陈平, Nabil S. 下颌骨重建的基础与临床[M]. 上海: 上海科技教育出版社, 2009.
- [2] Gürlek A, Miller MJ, Jacob RF, et al. Functional results of dental restoration with osseointegrated implants after mandible reconstruction[J]. *Plast Reconstr Surg*, 1998, 101(3): 650-659.
- [3] 徐立群, 陈晓军, 袁建兵, 等. 下颌骨重建腓骨塑形板的试制与初步应用[J]. *中国口腔颌面外科杂志*, 2011, 9:482-486.
- [4] Cordeiro PG, Hidalgo DA. Conceptual considerations in mandibular reconstruction [J]. *Clin-Plast Surg*, 1995, 22:61-69.
- [5] Kevin SE, TheodorosNT. State-of-the-art mandible reconstruction using revascularized free tissue transfer[J]. *Anticancer Ther*, 2007, 7:1781-1788.
- [6] Beckers A, Schenck C, Klesper B, et al. Comparative densitometric study of iliac crest and scapula bone in relation to osseous integrated dental implants in microvascular mandibular reconstruction[J]. *J Craniomaxillofac Surg*, 1998, 26:75-83.
- [7] 徐立群, 张陈平, 黄耀德. 下颌骨外侧下弧线的形态学研究 [J]. *中国口腔颌面外科杂志*, 2003, 1:163-165.
- [8] 徐立群, 张陈平. 下颌骨大型缺损的个体化修复[J]. *中国口腔颌面外科杂志*, 2003, 1:14-17.
- [9] Spiessl B, Rahn B. Reconstruction of segmental defects in tumor surgery. Internal fixation of the mandible: A manual of AO /ASIF principles [J]. Berlin: Springer-Verlag. 1989:290-308.
- [10] Warren SM, Borud LJ, Brecht LE, et al. Microvascular reconstruction of the pediatric mandible. [J]. *Plastic Reconstructive Surgery*, 2007, 119(2):649-661.
- [11] Fowler NM, Futran ND. Utilization of Free Tissue Transfer for Pediatric Oromandibular Reconstruction [J]. *Facial Plastic Surgery Clinics of North America*, 2014, 22(4):549-557.
- [12] Valentini V, Califano L, Cassoni A, et al. Maxillo-Mandibular Reconstruction in Pediatric Patients: How To Do It?. *Journal of Craniofacial Surgery*, 2018, 29(3):761-766.
- [13] Xu LQ, Wu A, Zhang CP, et al. Management of exposure of three-dimensional mandibular reconstructive plates in mandibular reconstruction: Report of 2 cases [J]. *Chin J Oral Maxillofac Surg*, 2004, 2:212-214.
- [14] Westermarck A, Koppel D, Leiggener C. Condylar replacement alone is not sufficient for prosthetic reconstruction of the temporomandibular joint [J]. *Int J Oral Maxillofac Surg*, 2006, 35:488-492.
- [15] Hartman EH, SpauwenPH, JansenJA. Donor-site complications in vascularized bone flap surgery [J]. *J Invest Surg*, 2002, 15:185-197.
-