

团 体 标 准

T/CHSA 006—2019

乳牙金属预成冠修复临床操作规范

Standard of clinical application for stainless steel crown in deciduous teeth
restoration



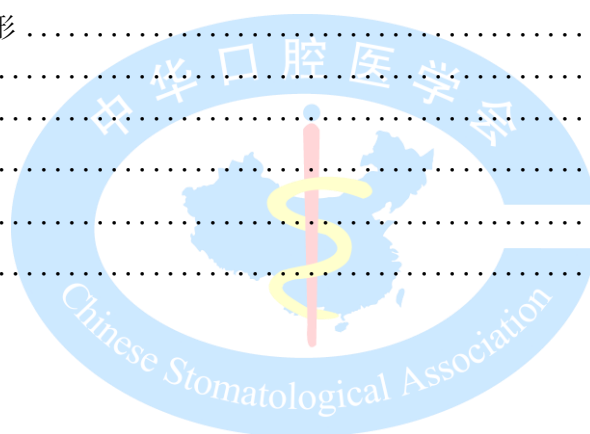
2019 - 12 - 31 发布

2020 - 01 - 31 实施

中华口腔医学会 发布

目 次

前言	II
引言	III
1 范围	1
2 术语及定义	1
3 操作使用所需器材	2
3.1 牙冠选择器材	2
3.2 牙体预备药品及器材	2
3.3 牙冠修整器械	2
3.4 牙冠粘接材料	2
4 术前准备	2
5 金属预成冠临床操作	2
5.1 初选预成冠	2
5.2 牙体预备	2
5.2.1 预备前准备	2
5.2.2 局部麻醉, 术区隔离	3
5.2.3 殆面预备	3
5.2.4 邻面预备	3
5.2.5 颊舌(腭)面预备	3
5.2.6 牙体面线角成形	3
5.3 牙冠试戴	4
5.4 牙冠粘接	4
6 术后注意事项	4
7 效果评价	5
参考文献	6



前 言

本标准按照GB/T 1.1-2009给出的规则起草。

本标准由中华口腔医学会儿童口腔医学专业委员会提出。

本标准由中华口腔医学会归口。

本标准由空军军医大学第三附属医院负责起草，北京大学口腔医院、四川大学华西口腔医院、武汉大学口腔医院、上海交通大学医学院附属第九人民医院、同济大学附属口腔医院、中山大学光华口腔医学院·附属口腔医院、吉林大学口腔医院、哈尔滨医科大学附属口腔医院、中国医科大学附属口腔医院、首都医科大学附属北京口腔医院参加起草。

本标准主要起草人：王小竞、秦满、邹静、轩昆、吴礼安、宋光泰、汪俊、赵玉梅、赵玮、黄洋、刘英群、陈旭、尚佳健、张百泽、周志斐、汪璐璐、白玉娣、葛鑫、邢向辉。



引 言

乳牙龋病和牙齿发育异常疾病是一类严重危害乳牙列健康、妨碍营养吸收、影响生长发育的儿童口腔疾病。乳牙龋损进展快，可在短时间内发展为猖獗性龋等牙体硬组织疾病。乳牙发育异常通常会造出萌出后牙齿进行性地呈现病理性的生理结构改变，对儿童牙体缺损进行形态和功能修复，可以保证乳恒牙正常替换，建立正常咬合关系，促进颌面部生长发育，进而使得儿童形成健康自信的心理。

乳磨牙金属预成冠是一种适用于儿童严重牙齿组织损害治疗修复的，由不锈钢预制的临时牙冠。Seale等研究表明^[1]，乳磨牙金属预成冠是一类可以使用较长时期的暂时冠，由于其全覆盖与持久耐用的特点，可以恢复龋坏患牙的外形和防止或避免患牙进一步的损害，尤其适用于高患龋风险的儿童。据Gao SS的回顾性研究^[2]，与其他修复方式相比，金属预成冠乳牙修复治疗中成功率最高。Willershausen等研究表明^[3]，进行牙体修复治疗时，与复合填充物相比不锈钢冠在控制口腔致龋菌方面起到了积极的作用。金属预成冠也被国际儿童牙科协会认为是乳牙修复治疗的首选方法之一^[4]。乳磨牙金属预成冠修复技术有一定的操作程序，需要专门的器械和材料，由经过儿童口腔医学专科培训的口腔科执业医师完成。

中华口腔医学会儿童口腔医学专业委员会组织专家，制定乳牙金属预成冠修复临床操作的规范，来规范乳牙金属预成冠在儿童龋病治疗中的应用，以利其进一步推广应用。



乳牙金属预成冠修复临床操作规范

1 范围

1.1 适应证

本规范给出该临床操作的适应证，主要指乳牙金属预成冠本身的适应证：

- a) 大面积龋坏或多个牙面龋坏的乳磨牙修复^[5]；
- b) 其它牙科充填材料修复失败后的二次治疗；
- c) 牙齿发育异常且无法通过粘接材料进行乳牙牙体修复，如牙本质发育不全及釉质发育不全等^[6]；
- d) 牙髓治疗后，存在牙体折断风险的乳牙修复^[7]；
- e) 咬合诱导治疗需要的固位装置，如各种固定间隙保持器的固位体等^{[7][8]}；
- f) 用于龋病危险性高的儿童个体预防性使用^[1]。

1.2 相对禁忌证

- a) 镍铬金属过敏的患儿^[9]；
- b) 重度磨牙症患儿；
- c) 无法行全麻-镇静下治疗的严重牙科恐惧症患儿。

2 术语及定义

2.1

金属预成冠 preformed metal crowns, PMC

是一种预制成型的，具有乳磨牙牙冠形态的不锈钢金属冠，通常用于恢复乳牙形态和咀嚼功能，有助于患牙正常地被恒牙替换。

2.2

儿童龋齿 childhood dental caries

是儿童口腔内，在以细菌为主的多种因素影响下，牙体硬组织发生慢性进行性破坏的一种疾病。

2.3

牙齿发育异常 dental developmental anomalies

是指牙齿数目异常、牙齿形态异常、牙齿结构异常、牙齿萌出与脱落异常，是儿童牙病中重要的一部分。

2.4

咬合诱导 occlusive guidance

牙齿发育时期，引导牙齿沿咬合的正常生理位置生长发育的方法。

2.5

釉质发育缺陷 amelogenesis imperfect, AI

釉质在发育过程中,受到某些全身性或局部性因素的影响而出现的釉质结构异常。

2.6

牙本质发育不全 dentinogenesis imperfecta

一种牙本质发育异常的常染色体显性遗传疾病,可在一家族中连续几代出现,男女都可罹患。

3 操作使用所需器材**3.1 牙冠选择器材**

测量尺,如游标卡尺。

3.2 牙体预备药品及器材

局部麻醉药物,如阿替卡因、利多卡因等;橡皮障套装;快速及慢速涡轮手机、纺锤形金刚砂车针、锥形金刚砂车针、柱状金刚砂车针等。

3.3 牙冠修整器械

弯剪、咬合面调整钳、冠边缘修整钳、缩颈钳和细砂轮等。

3.4 牙冠粘接材料

玻璃离子水门汀,聚羧酸锌水门汀等。

4 术前准备

询问和检查患者全身、口腔颌面部、牙列和患牙情况,进行全身和口腔健康评估,提出口腔治疗建议。问诊和检查结果记录在病历中。

医生围绕患者的主诉、病史和检查结果,对患牙做出正确的诊断。制定治疗计划和实施方案时结合患者口颌系统的发育时机和整体状况。术前对患儿配合程度、预期结果、治疗难度、治疗风险、后续治疗及所需费用进行综合评估,相关内容与患儿监护人充分沟通。治疗建议在患儿或监护人知情同意的情况下开始,建议术前签署知情同意书。

5 金属预成冠临床操作**5.1 初选预成冠**

利用测量尺测量患牙近远中径的长度,选择形态及大小合适的牙冠。

5.2 牙体预备**5.2.1 预备前准备**

基牙预备前明确患牙无龋,已完成牙髓治疗或牙体初步修复治疗。

5.2.2 局部麻醉，术区隔离

采用局部麻醉方法，进行疼痛控制，使用橡皮障进行治疗术野隔离^[1]。

5.2.3 𪚩面预备

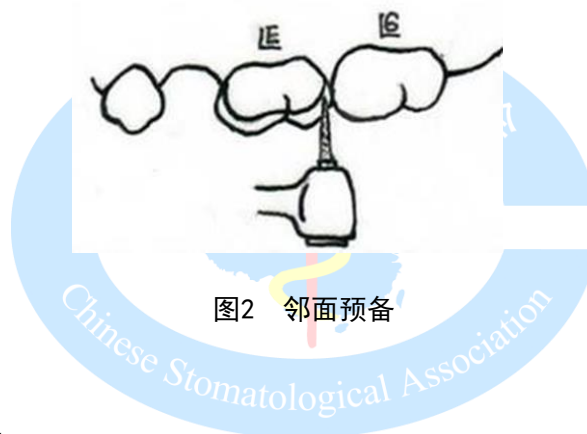
可通过高速涡轮手机采用锥形或纺锤形金刚砂车针调磨，保留原有生理外形，首先𪚩面预留1~1.5 mm指示沟，之后向整个𪚩面延伸，保持牙尖生理斜度（见图1）；第一、第二乳磨牙同时冠修复操作时，先完成一颗牙𪚩面预备后再进行另一颗牙的预备，否则容易造成预备不足。



图1 𪚩面预备

5.2.4 邻面预备

通过高速涡轮手机采用锥形金刚砂车针进行牙齿邻面切削，使牙齿的邻面接触在𪚩龈向和颊𪚩向均应打开，并保留1mm间隙，此外邻面不能形成台阶，应制备为羽状边缘，注意不要破坏邻牙（见图2）。



5.2.5 颊舌（腭）面预备

通常牙体颊舌侧不需要过多预备，应限于牙冠的𪚩向1/3，可将锥形金刚砂车针与𪚩面倾斜30-45度，沿牙体表面近远中向磨改，将颊𪚩线角磨圆钝。如果颊舌面近颈部1/3处存在突出的发育隆起或牙尖，或患牙牙体形态异常时可根据需要进行颊舌面修整^[5]。

5.2.6 牙体面线角成形

可将锥形金刚砂与牙体长轴平行，修整颊、舌、邻面的面线角，使其尽量符合正常牙面自然移行状态。预备体的所有线角均应圆钝，不要形成一个线角锐利的预备体（见图3）。

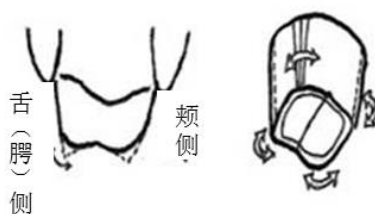


图3 牙体面线角成形

5.3 牙冠试戴

- 将选好的冠试戴，戴入时上颌牙冠从颊侧向舌侧施加压力，下颌牙冠从舌侧向颊侧施加压力，使牙冠就位；
- 牙冠就位后，对比邻牙边缘嵴高度初步确定牙冠高度，殆面高时可通过降低牙齿殆面或咬合面调整钳对牙冠尖窝进行调整；
- 若牙冠过高，可能存在殆面预备不充分，牙冠过长或牙体存在肩台或异常凸起，阻碍牙冠的完全就位；牙龈大面积发白提示牙冠过长或牙体预备过度^[11]；
- 理想预成冠应延伸入龈沟内约 0.5~1mm。在进行边缘修整时使用冠桥剪或慢速直手机配合砂轮，然后采用橡皮轮抛光龈缘。冠缘修整需与牙龈形态平行，呈连续曲线状，没有直线或锐角^[12]；
- 内收预成冠的颈部边缘，使牙冠与牙齿紧密贴合。通常可使用缩颈钳进行边缘内聚，将牙冠颈 1/3 边缘向内收缩以恢复天然牙解剖形态，严密卡抱患牙颈部，进而防止微渗漏；
- 牙冠再次就位后用探针检查牙龈边缘是否密合，观察牙龈是否发白^[13]，并检查邻面接触情况；
- 取下橡皮障，再次戴入牙冠，检查咬合。可在双侧后牙区放置咬合纸，嘱患儿正中咬合同时同时抽取咬合纸，如果双侧咬合纸都不能抽出，提示双侧咬合平衡。观察咬合力作用下牙冠的动度，并检查是否有牙龈过度发白；
- 冠缘平整和抛光^{[14][15]}。

5.4 牙冠粘接

- 将牙冠内外冲洗干净，酒精棉球进行冠的消毒，吹干。使用玻璃离子水门汀，也可使用聚羧酸锌水门汀等，粘接剂需充满牙冠 2/3，覆盖所有内表面^[16]；Memarpour 等研究表明^[17]，相比聚羧酸锌水门汀，树脂加强型玻璃离子水门汀能够达到更好的粘接效果，有效减少了微渗漏。
- 在水门汀硬固前，患者保持正中咬合。
- 彻底去除龈沟内的粘接材料，可在粘接材料凝固达到橡胶弹性时用探针去除，邻间隙可用牙线打结后穿过邻面接触区进行清洁。

6 术后注意事项

- 若在局麻下操作，局麻药效维持时间内，注意勿咬伤嘴唇；条件允许的情况下应采用局部牙周膜麻醉；
- 治疗完成后，待粘接材料完全结固后方可正常使用；
- 术后当天可能会出现患牙胀痛不适；咬合不适一般一周内可缓解，必要时联系就诊；

- d) 保持口腔卫生。

7 效果评价

- a) 术后应每 3-6 个月进行口腔常规检查^[18]；
- b) 复诊检查包括牙齿松动度情况、咬合情况，牙龈及牙周组织情况，预成冠固位情况，边缘适合情况等，必要时配合 X 线片检查；
- c) 若患牙出现继发龋坏或根尖周/牙髓病变，则行进一步治疗。



参 考 文 献

- [1] Roberts J F, Attari N, Sherriff M. The survival of resin modified glass ionomer and stainless steel crown restorations in primary molars, placed in a specialist paediatric dental practice[J]. *Br Dent J*, 2005, 198(7): 427-431.
- [2] Gao S S. The longevity of posterior restorations in primary teeth[J]. *Evid Based Dent*, 2018, 19(2): 44.
- [3] Willershausen B, Ernst CP, Kasaj A, et al. Influence of dental restorative materials on salivary *Streptococcus mutans* and lactobacilli in the primary dentition[J]. *Oral Health Prev Dent*, 2003, 1(2): 157-162.
- [4] Belduz Kara N, Yilmaz Y. Assessment of oral hygiene and periodontal health around posterior primary molars after their restoration with various crown types[J]. *Int J Paediatr Dent*, 2014, 24(4): 303-313.
- [5] 王小竞. 乳牙列期咬合诱导[M]. 西安: 世界图书出版社, 2015.
- [6] Guideline on Pulp Therapy for Primary and Immature Permanent Teeth[J]. *Pediatr Dent*, 2016, 38(6): 280-288.
- [7] Seale NS. The use of stainless steel crowns[J]. *Pediatr Dent*, 2002, 24(5): 501-505.
- [8] Latkauskiene D, Jakobson G, Mcnamara JA. A prospective study on the clinical effectiveness of the stainless steel crown Herbst appliance[J]. *Prog Orthod*, 2012, 13(2): 100-108.
- [9] Yilmaz A, Ozdemir CE, Yilmaz Y. A delayed hypersensitivity reaction to a stainless steel crown: a case report[J]. *J Clin Pediatr Dent*, 2012, 36(3): 235-238.
- [10] 葛立宏. 儿童口腔医学: 第四版[M]. 北京: 人民卫生出版社, 2012.
- [11] Pinto FM, Bruna CQ, Camargo TC, et al. The practice of disinfection of high-speed handpieces with 70% w/v alcohol: an evaluation[J]. *Am J Infect Control*, 2017, 45(1): e19-e22.
- [12] Seale NS, Randall R. The use of stainless steel crowns: a systematic literature review[J]. *Pediatr Dent*, 2015, 37(2): 145-160.
- [13] Varughese RE, Andrews P, Sigal MJ, et al. An Assessment of Direct Restorative Material Use in Posterior Teeth by American and Canadian Pediatric Dentists: II. Rubber Dam Isolation[J]. *Pediatr Dent*, 2016, 38(7): 497-501.
- [14] Randall RC. Preformed metal crowns for primary and permanent molar teeth: review of the literature[J]. *Pediatr dent*, 2002, 24(5): 489-500.
- [15] 王军辉, 周志斐, 王小竞, 等. 全麻下重度婴幼儿龋不同修复方式的临床疗效[J]. *牙体牙髓牙周病学杂志*, 2016(2): 99-102.
- [16] Spedding RH. Two principles for improving the adaptation of stainless steel crowns to primary molars[J]. *Dent Clin North Am*, 1984, 28(1): 157-175.
- [17] Noffsinger DP, Jedrychowski JR, Caputo AA. Effects of polycarboxylate and glass ionomer cements on stainless steel crown retention[J]. *Pediatr Dent*, 1983, 5(1): 68-71.
- [18] Memarpour M, Mesbahi M, Rezvani G, et al. Microleakage of adhesive and nonadhesive luting cements for stainless steel crowns[J]. *Pediatr Dent*, 2011, 33(7): 501-504.