

# 团体标准

T/CHSA 007—2019

---

## 口腔白斑病临床诊疗循证指南

Evidence-based guidelines for the management and monitoring of oral leukoplakia



2019 - 12 - 31 发布

2020 - 01 - 31 实施

---

中华口腔医学会 发布

# 目 次

前言 .....	II
1 范围 .....	1
2 指南推荐意见 .....	1
2.1 总则 .....	1
2.2 口腔白斑病临床管理循证指南 .....	1
2.2.1 对所有 OLK 患者采取管理措施：强推荐 .....	1
2.2.2 去除刺激因素 .....	2
2.2.3 药物治疗 .....	3
2.2.4 去除病损的治疗 .....	4
2.3 口腔白斑病癌变预警循证指南 .....	5
2.3.1 随访时间的确定 .....	5
2.3.2 癌变预警方法的选择 .....	5
3 指南实施的有利和不利因素估计 .....	6
4 指南的局限性与不足 .....	6
附录 A（资料性附录） 口腔白斑病临床诊疗路径 .....	7
附录 B（资料性附录） 口腔白斑病临床管理循证指南推荐意见汇总 .....	8
附录 C（资料性附录） 口腔白斑病癌变预警循证指南推荐意见汇总 .....	9
参考文献 .....	10



## 前 言

本标准按照GB/T 1.1-2009给出的规则起草。

本标准由中华口腔医学会口腔粘膜病专业委员会提出。

本标准由中华口腔医学会归口。

本标准由四川大学华西口腔医院负责起草，北京大学口腔医院、北京医院口腔科、广西医科大学附属口腔医院、贵州医科大学附属口腔医院、吉林大学口腔医院、空军军医大学第三附属医院、南京市口腔医院、青岛市口腔医院、山东大学口腔医院、山西省人民医院、上海交通大学医学院附属第九人民医院、首都医科大学附属北京口腔医院、四川大学华西临床医学院中国循证医学中心、天津市口腔医院、同济大学附属口腔医院、武汉大学口腔医院、西南医科大学口腔医学院·附属口腔医院、厦门医学院附属口腔医院、浙江大学医学院附属口腔医院、中南大学湘雅口腔医院、中山大学光华口腔医学院·附属口腔医院参加起草（按医院名称拼音排序）。

本标准主要起草人：陈谦明、曾昕、但红霞。

参与起草者（按姓名拼音排序）：蔡扬、陈瑞扬、陈作良、程斌、杜亮、高岩、关晓兵、何虹、华红、江潞、蒋伟文、林梅、刘宏伟、刘青、卢锐、聂敏海、戚向敏、石晶、孙正、唐国瑶、陶人川、王万春、王文梅、王小平、王智、魏秀峰、吴兰雁、吴颖芳、夏娟、张玉幸、周刚、周红梅、周曾同、周瑜。



# 口腔白斑病临床诊疗循证指南

## 1 范围

本标准给出了口腔白斑病（oral leukoplakia, OLK）的临床诊疗循证指南。

本标准适用于根据2011年中华口腔医学会口腔粘膜病专业委员会全体会议讨论通过的OLK的诊断标准<sup>[1]</sup>，诊断为OLK的患者。

制定本标准时所纳入的文献的截止日期为2017年12月31日。

## 2 指南推荐意见

### 2.1 总则

据纳入和排除标准筛选出的文献均以GRADE为评价标准，我们对证据的质量进行了分级，随机对照试验（randomized controlled trial, RCT）研究初步列为高质量证据，观察性研究列为低质量证据，病例报告和专家意见列为极低质量证据<sup>[2]</sup>，各证据等级的含义见表1。

表1 GRADE 证据等级及说明

证据等级	具体含义
高	进一步研究也不会改变该干预措施评估结果的可信度
中	进一步研究很可能影响该干预措施评估结果的可信度，且可能改变该评估结果
低	进一步研究极有可能影响该干预措施评估结果的可信度，且该评估结果很可能改变
极低	任何评估结果都很不确定

干预措施的推荐强度依据GRADE中的相关内容，推荐强度的主要决定因素是干预措施的利弊关系（见表2），同时也要兼顾文献证据质量、患者的价值观和意愿、医疗成本<sup>[3]</sup>。

表2 推荐等级说明

推荐强度	具体含义
强推荐	支持某项干预措施的强烈推荐，利大于弊
弱推荐	支持某项干预措施的一般推荐，可能利大于弊
弱不推荐	反对某项干预措施的一般推荐，可能弊大于利
强不推荐	反对某项干预措施的强烈推荐，弊大于利
未形成推荐意见	利弊相当或不确定，通过德尔菲法投票，通过几轮反复投票仍未达成一致

### 2.2 口腔白斑病临床管理循证指南

#### 2.2.1 对所有 OLK 患者采取管理措施：强推荐

推荐说明：OLK具有一定的癌变风险，无论是否发生癌变，均应采取管理措施，包括但不限于卫生宣教、去除刺激因素、药物治疗、手术治疗、物理治疗和定期随访等。

30位专家德尔菲法表决结果：强推荐28票，弱推荐2票。

## 2.2.2 去除刺激因素

### 2.2.2.1 戒烟：强推荐

推荐说明：来自于1项病例对照研究的结果显示：吸烟是OLK发病的独立危险因素<sup>[4]</sup>。来自于1项前瞻性队列研究的结果显示：停止吸烟后口腔白斑病的发生率显著下降<sup>[5]</sup>。目前尚无随机对照试验对吸烟与OLK发病或癌变的相关性进行研究，已有的队列研究结果存在较大的不一致性，部分研究认为是否吸烟对OLK的癌变率无显著影响，部分研究认为OLK患者中，吸烟者发生癌变的几率低于不吸烟者<sup>[6-9]</sup>。由于吸烟（tobacco smoking）、二手烟烟雾（tobacco smoke, second-hand）、无烟烟草（tobacco, smokeless）均属于一类致癌物，对人类有明确的致癌性，故仍然推荐OLK患者戒烟。

30位专家德尔菲法表决结果：25票强推荐，5票弱推荐。

### 2.2.2.2 戒酒：弱推荐

推荐说明：来自于1项病例对照研究的结果显示：饮酒是OLK发病的独立危险因素<sup>[4]</sup>。来自于3项队列研究的结果显示，是否饮酒对OLK的癌变率无显著影响<sup>[6, 7, 9]</sup>。考虑到酒精饮料（alcoholic beverages）、酒精饮料中的乙醇（ethanol in alcoholic beverages）、随酒精饮料摄入的乙醛（acetaldehyde associated with consumption of alcoholic beverages）均属于一类致癌物，对人类有明确的致癌性，故仍推荐OLK患者戒酒。

30位专家德尔菲法表决结果：13票强推荐，13票弱推荐，4票不确定。

### 2.2.2.3 戒除槟榔：强推荐

推荐说明：来自于1项病例-对照研究的结果显示，单纯咀嚼槟榔者OLK患病率与无不良嗜好者相比较，差异无统计学意义，单纯吸烟或咀嚼槟榔同时吸烟者OLK患病率远高于无不良嗜好者<sup>[10]</sup>。来自于2项病例-对照研究的结果显示，单纯咀嚼槟榔是口腔黏膜潜在恶性疾患（不限于OLK）的独立危险因素，且咀嚼槟榔与口腔黏膜潜在恶性疾患的发病存在量效关系<sup>[11, 12]</sup>。虽然咀嚼槟榔与OLK发病和癌变的关系尚有待进一步的研究结果证实，但由于槟榔属于一类致癌物，对人类有明确的致癌性，且咀嚼槟榔易引发其他口腔黏膜潜在恶性疾患（如：口腔黏膜下纤维性变），故仍然推荐OLK患者戒除槟榔。

30位专家德尔菲法表决结果：28票强推荐，2票弱推荐。

### 2.2.2.4 戒除刺激性食物：弱推荐

推荐说明：OLK患者可能出现进食刺激性食物时疼痛的症状，但来自于1项队列研究的结果显示<sup>[9]</sup>，进食辛辣食物对OLK的癌变率无显著影响。

30位专家德尔菲法表决结果：4票强推荐，20票弱推荐，4票不确定，2票弱不推荐。

### 2.2.2.5 处理残冠、残根：强推荐

推荐说明：来自于1项病例对照研究<sup>[13]</sup>的结果显示，残根是舌癌发生的危险因素，虽然证据质量为极低。

30位专家德尔菲法表决结果：处理OLK患者口内的残冠、残根（包括拔除或经过适当治疗后保留），24票强推荐，6票弱推荐。

### 2.2.2.6 去除不良修复体：强推荐

推荐说明：目前针对不良修复体对OLK发病或癌变的影响的研究均为观察性研究，对16项此类研究共纳入的6083例研究对象进行观察，其中572例出现了不同的口腔黏膜损害，包括8例OLK和85例口腔癌，证据质量为极低。

30位专家德尔菲法表决结果：去除OLK患者口内的不良修复体，22票强推荐，8票弱推荐。

### 2.2.2.7 进行口腔卫生管理：强推荐

推荐说明：来自于1项病例对照研究的结果显示<sup>[14]</sup>，OLK患者探诊出血率和附着丧失高于对照组，OLK发病的风险随着牙周炎严重程度的增加而增加，Logistic回归模型分析发现探诊出血和临床附着丧失是OLK发病的危险因素。但纳入的文献存在严重的局限性，证据质量为极低。

30位专家德尔菲法表决结果：对OLK患者进行口腔卫生管理（包括刷牙指导、牙周治疗），19票强推荐，10票弱推荐，1票不确定。

## 2.2.3 药物治疗

### 2.2.3.1 口服β-胡萝卜素：未形成推荐意见

推荐说明：来自于1项随机对照试验<sup>[15]</sup>的结果显示，口服β-胡萝卜素（360mg/周，疗程12个月）可使OLK病损面积缩小；另一项随机对照试验<sup>[16]</sup>的结果显示，口服β-胡萝卜素（10mg/天，疗程12个月）对OLK病损面积及癌变率均无显著影响（2项研究剂量差异较大，不能在meta分析中进行合并）。同时，来自2项以吸烟者、曾吸烟者和石棉接触者为研究对象的大型二元析因设计研究的试验结果显示<sup>[17, 18]</sup>，口服β-胡萝卜素（20-30mg/天，疗程4-8年）可能会增加肺癌的患病率和总体死亡率，而另一项以非吸烟者为主要研究对象的大型随机对照试验结果显示<sup>[19]</sup>，口服β-胡萝卜素（50mg/两天，疗程12年）对吸烟者、曾吸烟者和非吸烟者的患癌率和总体死亡率均无显著影响。

30位专家德尔菲法表决结果：口服β-胡萝卜素用于治疗非吸烟者的OLK，7票强推荐，13票弱推荐，8票不确定，2票弱不推荐。

### 2.2.3.2 口服番茄红素：未形成推荐意见

推荐说明：来自于1项随机对照试验的结果显示<sup>[20]</sup>，口服番茄红素（试验组1：8mg/天，*n*=20；试验组2：4mg/天，*n*=20；疗程3个月）可有效缩小OLK的病损面积，改善异常增生程度。

30位专家德尔菲法表决结果：口服番茄红素用于治疗OLK，5票强推荐，14票弱推荐，9票不确定，2票弱不推荐。

### 2.2.3.3 口服维生素A：未形成推荐意见

推荐说明：来自于1项随机对照试验的结果显示<sup>[15]</sup>：口服维生素A（300,000IU/周，疗程12月，*n*=50）可有效缩小OLK病损的面积。

30位专家德尔菲法表决结果：口服维生素A用于治疗OLK，3票强推荐，12票弱推荐，10票不确定，4票弱不推荐，1票强不推荐。

### 2.2.3.4 口服维A酸及其衍生物：未形成推荐意见

推荐说明：来自于1项随机双盲对照试验的结果显示<sup>[21]</sup>：口服异维A酸（1-2mg/kg，*n*=24，疗程3个月）可有效缩小OLK的病损面积，改善异常增生程度。

30位专家德尔菲法表决结果：口服维A酸及其衍生物用于治疗OLK，4票强推荐，11票弱推荐，9票不确定，5票弱不推荐，1票强不推荐。

### 2.2.3.5 口服维生素E：未形成推荐意见

推荐说明：来自于1项观察性研究<sup>[22]</sup>的结果显示：口服维生素E（400IU bid，疗程24周）可有效缩小OLK的病损面积，改善异常增生程度。

30位专家德尔菲法表决结果：口服维生素E用于治疗OLK，4票强推荐，12票弱推荐，10票不确定，4票弱不推荐。

### 2.2.3.6 局部使用维A酸制剂：弱推荐

推荐说明：来自于1项随机对照试验<sup>[23]</sup>的结果显示：使用0.1%异维A酸凝胶可缩小病损面积，但该研究样本例数仅有9例，证据等级为极低。另1项病例系列研究（ $n=26$ ）<sup>[24]</sup>的结果显示：使用0.05%维A酸凝胶可使部分OLK病损完全缓解。

30位专家德尔菲法表决结果：局部使用维A酸制剂用于治疗OLK，11票强推荐，14票弱推荐，4票不确定，1票弱不推荐。

## 2.2.4 去除病损的治疗

### 2.2.4.1 手术治疗：弱推荐

推荐说明：对5项手术治疗OLK的观察性研究<sup>[25-28]</sup>进行meta分析（ $n=204$ ），在平均76.8个月的随访期中，手术治疗完全去除OLK的病损后，合并复发率为25%（95%CI：12%-54%）。对2项手术治疗OLK的观察性研究<sup>[25, 26]</sup>进行合并（ $n=139$ ），在平均79.6个月的随访期中，手术治疗完全去除OLK的病损后，合并癌变率为7%（95%CI：2%-23%）。来自于1项队列研究<sup>[25]</sup>的结果显示：排除异常增生程度、临床病损类型等的干扰后，是否进行手术切除对OLK的癌变率无显著影响。

30位专家德尔菲法表决结果：手术治疗用于治疗OLK，8票强推荐，20票弱推荐，2票不确定。

手术治疗的选择应结合病损的异常增生程度、临床病损类型、病损部位、病损面积、是否伴发念珠菌感染、是否伴发乳头瘤病毒感染、患者的年龄、性别以及是否伴有其他系统性疾病等综合考虑。

### 2.2.4.2 激光治疗：弱推荐

推荐说明：对27项激光OLK的观察性研究<sup>[29-49]</sup>进行meta分析（ $n=4292$ ），在平均58.2个月的随访期中，使用激光治疗完全去除OLK的病损后，合并复发率为24%（95%CI：13%-43%），合并癌变率为4.9%（95%CI：3.2%-7.3%）。

30位专家德尔菲法表决结果：激光治疗用于治疗OLK，2票强推荐，19票弱推荐，8票不确定，1票弱不推荐。

### 2.2.4.3 冷冻治疗：弱推荐

推荐说明：对5项冷冻治疗OLK的研究<sup>[50-54]</sup>进行meta分析（ $n=330$ ），在平均23个月的随访期中，合并复发率为16%（95%CI：10%-25%）。有3项研究<sup>[50-52]</sup>报道了随访时间和癌变率，2项平均随访时间分别为18（7-38）、22（3-41）个月的研究未报道癌变，1项平均随访时间为52.8（2-127）月的研究报道的癌变率为5.4%。

30位专家德尔菲法表决结果：冷冻治疗用于治疗OLK，1票强推荐，16票弱推荐，7票不确定，5票弱不推荐，1票强不推荐。

### 2.2.4.4 光动力治疗：弱推荐

推荐说明：对5项光动力治疗OLK的观察性研究<sup>[55-59]</sup>进行meta分析（ $n=182$ ），对数据进行合并后，光动力治疗OLK的完全缓解率为26%（95%CI：17%-38%），总有效率为75%（95%CI：68%-81%）。来自于1项观察性研究<sup>[60]</sup>（ $n=147$ ）的结果显示：在平均时间为87.6个月的随访期内，光动力治疗口腔上皮异常增生的总体复发率为11.6%，癌变率为7.5%。

30位专家德尔菲法表决结果：光动力治疗用于治疗OLK，6票强推荐，18票弱推荐，6票不确定。

## 2.3 口腔白斑病变预警循证指南

### 2.3.1 随访时间的确定

一旦确诊为OLK，无论是否采取积极治疗以及采取何种治疗方法，均应定期随访。无高危因素的OLK每3个月随访一次：强推荐，有高危因素的OLK每1-3个月随访一次：强推荐。

推荐说明：目前尚无相关研究探讨随访问隔对OLK癌变率的影响，根据征询指南制定小组专家意见，最终确定上述随访时间间隔。

30位专家德尔菲法表决结果：对于无高危因素的OLK，每3个月随访一次，21票强推荐，9票弱推荐。对于有高危因素的OLK，每1-3个月随访一次，27票强推荐，3票弱推荐。

### 2.3.2 癌变预警方法的选择

#### 2.3.2.1 初次诊断 OLK 均进行组织病理学检查：强推荐

推荐说明：组织病理学检查是诊断OLK的关键要素和金标准。OLK的定义中指出，OLK不能以临床和组织病理学的方法诊断为其他可定义的损害。

30位专家德尔菲法表决结果：初次诊断OLK均进行组织病理学检查，22票强推荐，6票弱推荐，2票不确定。

#### 2.3.2.2 视诊：强推荐

推荐说明：视诊是临床医生对OLK进行检查的基本方法，视诊可以帮助临床医生判断病损的颜色、形态、是否伴有糜烂、边界是否清晰等。

30位专家德尔菲法表决结果：采用视诊对OLK癌变进行早期预警，20票强推荐，10票弱推荐。

#### 2.3.2.3 扪诊：强推荐

推荐说明：扪诊是临床医生对OLK进行检查的基本方法，可以帮助临床医生判断病损的质地、是否向周围组织浸润等。

30位专家德尔菲法表决结果：采用扪诊对OLK癌变进行早期预警，23票强推荐，7票弱推荐。

#### 2.3.2.4 甲苯胺蓝染色：弱推荐

推荐说明：对两项甲苯胺蓝染色用于OLK的诊断性试验<sup>[61, 62]</sup>进行meta分析（ $n=132$ ），甲苯胺蓝诊断异常增生/癌的敏感性为0.51（95%CI: 0.38-0.63），特异性为0.85（95%CI: 0.74-0.92）。

30位专家德尔菲法表决结果：采用甲苯胺蓝染色对OLK癌变进行早期预警，12票强推荐，17票弱推荐，1票不确定。

#### 2.3.2.5 自体荧光检查：弱推荐

推荐说明：对2项自体荧光用于OLK的诊断性试验进行<sup>[63, 64]</sup>meta分析（ $n=102$ ），自体荧光诊断异常增生/癌的敏感性为0.81（95%CI: 0.71-0.89），特异性为0.22（95%CI: 0.07-0.44）。

30位专家德尔菲法表决结果：采用自体荧光检查对OLK癌变进行早期预警，6票强推荐，15票弱推荐，5票不确定，4票弱不推荐。

#### 2.3.2.6 DNA 倍体检测：弱推荐

推荐说明：对4项DNA倍体检测用于OLK的诊断性试验<sup>[65-68]</sup>进行meta分析（ $n=332$ ），DNA倍体检测诊断异常增生/癌的敏感性为0.74（0.65-0.81），特异性为0.90（0.79-0.96）。



30位专家德尔菲法表决结果：采用DNA倍体检测对OLK癌变进行早期预警，9票强推荐，17票弱推荐，3票不确定，1票弱不推荐。

### 2.3.2.7 亚甲蓝染色：未形成推荐意见

推荐说明：对3项亚甲蓝染色用于OLK的诊断性试验<sup>[69-71]</sup>进行meta分析（ $n=254$ ），亚甲蓝诊断异常增生/癌的敏感性为0.91（0.86-0.94），特异性为0.76（0.63-0.86）。

30位专家德尔菲法表决结果：采用亚甲蓝染色对OLK癌变进行早期预警，3票强推荐，15票弱推荐，8票不确定，3票弱不推荐，1票强不推荐。

### 2.3.2.8 玫瑰红染色：未形成推荐意见

推荐说明：来自于1项诊断性试验研究<sup>[72]</sup>（ $n=128$ ）的结果显示：玫瑰红染色诊断OLK异常增生/癌的敏感性为0.94，特异性为0.74。

30位专家德尔菲法表决结果：采用玫瑰红染色对OLK癌变进行早期预警，3票强推荐，13票弱推荐，11票不确定，2票弱不推荐，1票强不推荐。

### 2.3.2.9 卢戈碘液染色：未形成推荐意见

推荐说明：来自于1项诊断性试验研究<sup>[73]</sup>（ $n=59$ ）显示：Lugol碘液染色诊断OLK异常增生/癌的敏感性为1，特异性为0.2。

30位专家德尔菲法表决结果：采用卢戈碘液染色对OLK癌变进行早期预警，2票强推荐，4票弱推荐，16票不确定，7票弱不推荐，1票强不推荐。

## 3 指南实施的有利和不利因素估计

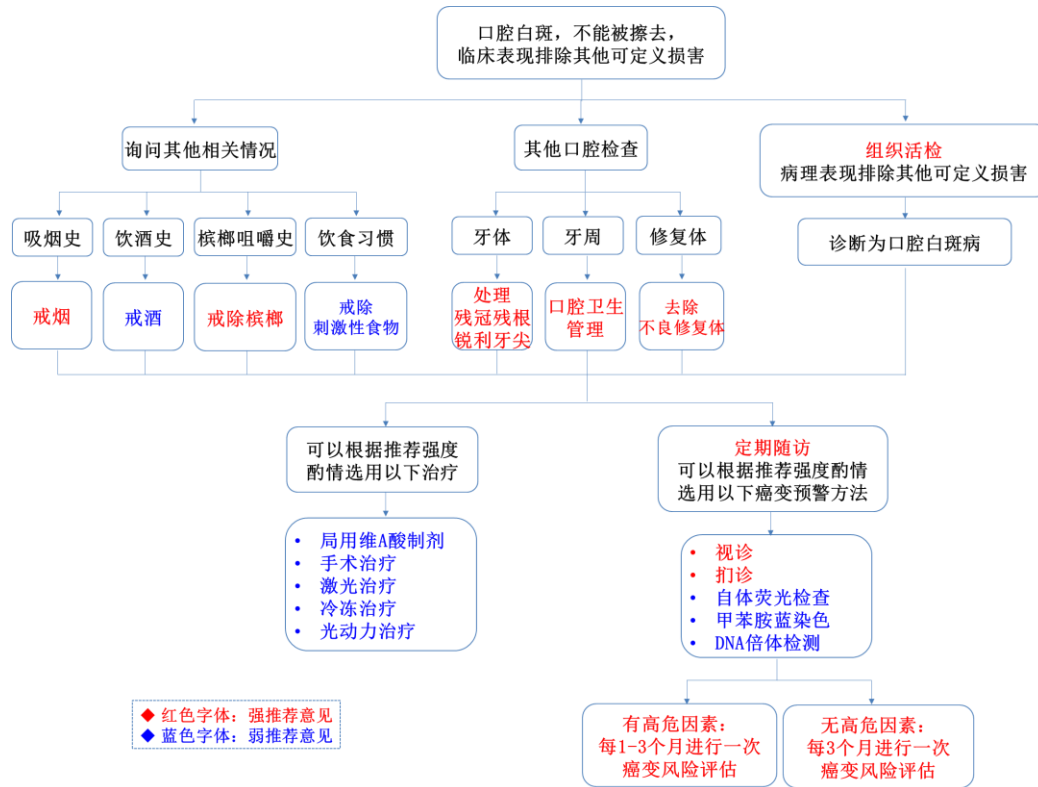
有利因素：随着循证医学思想在我国医学界的普及，口腔医师在临床诊疗的过程中对于循证医学证据越来越重视，对于循证制定的指南有较大的需求。

不利因素：鉴于不同层次的口腔医疗机构硬件设施（如病理科、手术室、药房、特殊仪器设备等）的完备性和口腔医师临床技能的差异性，部分干预措施的推广可能存在一定的困难。

## 4 指南的局限性与不足

在口腔白斑病临床诊疗循证指南的制定过程中，通过对现有研究文献的分析，我们发现，指南包含的许多核心问题缺乏相应的随机对照试验等高质量研究证据支持，已有的随机对照试验多为单中心、小样本的研究，且大多数研究中对于OLK癌变这一最重要的结局指标均未予以描述。因此，根据GRADE评价体系对证据质量进行分级，大部分证据为低质量或极低质量证据。未来我们将持续关注相关领域的研究进展，对相关研究证据进行更新，从而为口腔白斑病的临床诊疗提供更可靠的循证依据。值得注意的是，指南虽然能够在一定程度上指导临床治疗，但鉴于临床病例的多样性和复杂性，任何指南的推荐意见都不能完全替代临床医生的判断。

附录 A  
 (资料性附录)  
 口腔白斑病临床诊疗路径



附 录 B  
(资料性附录)  
口腔白斑病临床管理循证指南推荐意见汇总

项目	德尔菲法推荐意见投票结果 (百分比%)					推荐强度	证据级别
	强推荐	弱推荐	不确定	弱不推荐	强不推荐		
对所有 OLK 患者采取管理措施	93.3	6.7	0	0	0	强	极低
戒烟	83.3	16.7	0	0	0	强	低
戒除槟榔	93.3	6.7	0	0	0	强	极低
处理残冠、残根 (拔除或经过适当治疗后保留)	80.0	20.0	0	0	0	强	极低
去除不良修复体	73.3	26.7	0	0	0	强	极低
口腔卫生管理	63.3	33.3	3.3	0	0	强	极低
戒酒	43.3	43.3	13.3	0	0	弱	低
戒除刺激性食物	13.3	66.7	13.3	6.7	0	弱	低
局用维 A 酸制剂	36.7	46.7	33.3	13.3	3.3	弱	极低
手术治疗	26.7	66.7	6.7	0	0	弱	低
激光治疗	6.7	63.3	26.7	3.3	0	弱	低
冷冻治疗	3.3	53.3	23.3	16.7	3.3	弱	低
光动力治疗	20.0	60.0	20.0	0	0	弱	低
口服β胡萝卜素	23.3	43.3	26.7	6.7	0	未形成推荐意见	低
口服番茄红素	16.7	43.4	30.0	6.7	0	未形成推荐意见	低
口服维生素 A	10.0	40.0	33.3	13.3	3.3	未形成推荐意见	低
口服维 A 酸及其衍生物	13.3	36.7	30.0	16.7	3.3	未形成推荐意见	低
口服维生素 E	13.3	40.0	33.3	13.3	0	未形成推荐意见	极低

附 录 C  
(资料性附录)  
口腔白斑病癌变预警循证指南推荐意见汇总

项目	德尔菲法推荐意见投票结果(百分比%)					推荐强度	证据级别
	强推荐	弱推荐	不确定	弱不推荐	强不推荐		
无高危因素的的患者每3个月随访1次	70.0	30.0	0	0	0	强	极低
有高危因素的的患者每1-3个月随访1次	90.0	10.0	0	0	0	强	极低
初次诊断OLK均进行组织病理学检查	73.3	20.0	6.7	0	0	强	极低
视诊用于癌变早期预警	66.7	33.3	0	0	0	强	极低
扪诊用于癌变早期预警	76.7	23.3	0	0	0	强	极低
甲苯胺蓝染色用于癌变早期预警	40.0	56.7	3.3	0	0	弱	中等
自体荧光检测用于癌变早期预警	20.0	50.0	16.7	13.3	0	弱	中等
DNA倍体检测用于癌变早期预警	30.0	56.7	10.0	3.3	0	弱	中等
亚甲蓝染色用于癌变早期预警	10.0	50.0	26.7	10.0	3.3	未形成推荐意见	中等
玫瑰红染色用于癌变早期预警	10.0	43.3	36.7	6.7	3.3	未形成推荐意见	低
卢戈碘液用于癌变早期预警	6.7	13.3	53.3	23.3	3.3	未形成推荐意见	低



## 参 考 文 献

- [1] 中华口腔医学会口腔黏膜病专业委员会. 口腔白斑病的定义与分级标准(试行)[J]. 中华口腔医学杂志, 2011, 46(10):579-580.
- [2] Balshem H, Helfand M, Schünemann HJ, et al. GRADE guidelines: 3. Rating the quality of evidence[J]. *J Clin Epidemiol*, 2011, 64(4):401-406.
- [3] Faggion CM. Grading the quality of evidence and the strength of recommendations in clinical dentistry: a critical review of 2 prominent approaches[J]. *J Evid Based Dent Pract*, 2010, 10(2):78-85.
- [4] Hashibe M, Sankaranarayanan R, Thomas G, et al. Alcohol drinking, body mass index and the risk of oral leukoplakia in an Indian population[J]. *Int J Cancer*, 2000, 88(1):129-134.
- [5] Gupta PC, Murti PR, Bhonsle RB, et al. Effect of cessation of tobacco use on the incidence of oral mucosal lesions in a 10-yr follow-up study of 12,212 users[J]. *Oral Dis*, 1995, 1(1):54-58.
- [6] Liu W, Shi LJ, Wu L, et al. Oral cancer development in patients with leukoplakia--clinicopathological factors affecting outcome[J]. *PLoS One*, 2012, 7(4):e34773.
- [7] Ho MW, Risk JM, Woolgar JA, et al. The clinical determinants of malignant transformation in oral epithelial dysplasia[J]. *Oral Oncol*, 2012, 48(10):969-976.
- [8] Barfi QA, Habashi MS, Arasteh P, et al. Malignant Transformation in Leukoplakia and Its Associated Factors in Southern Iran: A Hospital Based Experience[J]. *Iran J Public Health*, 2017, 46(8):1110-1117.
- [9] Liu W, Wang YF, Zhou HW, et al. Malignant transformation of oral leukoplakia: a retrospective cohort study of 218 Chinese patients[J]. *BMC Cancer*, 2010, 10:685.
- [10] 林发新, 孔庆仁, 林天成. 海南少数民族嗜槟榔地区4554名口腔白斑调查报告[J]. 海南卫生, 1983, (01):5-7.
- [11] Ho PS, Chen PL, Warnakulasuriya S, et al. Malignant transformation of oral potentially malignant disorders in males: a retrospective cohort study[J]. *BMC Cancer*, 2009, 9:260.
- [12] Amarasinghe HK, Usgodaarachchi US, Johnson NW, et al. Betel-quid chewing with or without tobacco is a major risk factor for oral potentially malignant disorders in Sri Lanka: a case-control study[J]. *Oral Oncol*, 2010, 46(4):297-301.
- [13] 杨土保, 谢梅芝, 王洁如. 舌癌发病危险因素的病例对照研究[J]. 湖南医科大学学报, 1998, (02):30-31.
- [14] Meisel P, Holtfreter B, Biffar R, et al. Association of periodontitis with the risk of oral leukoplakia[J]. *Oral Oncol*, 2012, 48(9):859-863.
- [15] Sankaranarayanan R, Mathew B, Varghese C, et al. Chemoprevention of oral leukoplakia with vitamin A and beta carotene--an assessment[J]. *Oral Oncology*. 1997, 33(4):231-236.
- [16] Nagao T, Warnakulasuriya S, Nakamura T, et al. Treatment of oral leukoplakia with a low-dose of beta-carotene and vitamin C supplements: a randomized controlled trial[J]. *Int J Cancer*, 2015, 136(7):1708-1717.

- [17] Omenn G, Goodman G, Thornquist M, et al. Effects of a combination of beta carotene and vitamin A on lung cancer and cardiovascular disease[J]. *New Engl J Med*, 1996, 2 (18) :1150-1155.
- [18] The Alpha-Tocopherol, Beta Carotene Cancer Prevention Study Group. The Effect of Vitamin E and Beta Carotene on the Incidence of Lung Cancer and Other Cancers in Male Smokers[J]. *New Engl J Med*, 1994, 330(15):1029-1035.
- [19] Hennekens C, Buring J, Manson J, et al. Lack of effect of long-term supplementation with beta carotene on the incidence of malignant neoplasms and cardiovascular disease[J]. *New Engl J Med*, 1996, 334(18):1145-1149.
- [20] Singh M, Krishanappa R, Bagewadi A, et al. Efficacy of oral lycopene in the treatment of oral leukoplakia[J]. *Oral Oncol*, 2004, 40(6):591-596.
- [21] Hong WK, Endicott J, Itri LM, et al. 13-cis-retinoic acid in the treatment of oral leukoplakia[J]. *N Engl J Med*, 1986, 315(24):1501-1505.
- [22] Benner SE, Winn RJ, Lippman SM, et al. Regression of oral leukoplakia with alpha-tocopherol: a community clinical oncology program chemoprevention study[J]. *J Natl Cancer Inst*, 1993, 85(1):44-47.
- [23] Piattelli A, Fioroni M, Santinelli A, et al. bcl-2 expression and apoptotic bodies in 13-cis-retinoic acid (isotretinoin)-topically treated oral leukoplakia: a pilot study[J]. *Oral Oncol*, 1999, 35(3):314-320.
- [24] Epstein JB, Gorsky M. Topical application of vitamin A to oral leukoplakia: A clinical case series[J]. *Cancer*, 1999, 86(6):921-927.
- [25] Holmstrup P, Vedtofte P, Reibel J, et al. Long-term treatment outcome of oral premalignant lesions[J]. *Oral Oncol*, 2006, 42(5):461-474.
- [26] Schepman KP, van der Meij EH, Smeele LE, et al. Malignant transformation of oral leukoplakia: a follow-up study of a hospital-based population of 166 patients with oral leukoplakia from The Netherlands[J]. *Oral Oncol*, 1998, 34(4):270-275.
- [27] Silverman S, Gorsky M, Lozada F. Oral leukoplakia and malignant transformation. A follow-up study of 257 patients[J]. *Cancer*, 1984, 53(3):563-568.
- [28] Vedtofte P, Holmstrup P, Hjørtting-Hansen E, et al. Surgical treatment of premalignant lesions of the oral mucosa[J]. *Int J Oral Maxillofac Surg*, 1987, 16(6):656-664.
- [29] Thomson PJ, Goodson ML, Cocks K, et al. Interventional laser surgery for oral potentially malignant disorders: a longitudinal patient cohort study[J]. *Int J Oral Maxillofac Surg*, 2017, 46(3):337-342.
- [30] Schoelch M, Sekandari N, Regezi J. Laser management of oral leukoplakias A follow-up study of 70 patients[J]. *Laryngoscope*, 1999, 109(6):949-53.
- [31] Mohsen M, Vecchio A, Romeo U. Treatments of the oral leukoplakia by laser[J]. *International Conference on Lasers in Medicine*, 2016, 9670:967009.
- [32] Roodenburg J, Panders A, Vermey A. Carbon dioxide laser surgery of oral leukoplakia [J]. *Oral Surg Oral Med Oral Pathol*, 1991, 71(6):670-674.
- [33] Brouns E, Baart J, Karagozoglou K, et al. Treatment results of CO2 laser vaporisation in a cohort of 35 patients with oral leukoplakia[J]. *Oral Dis*, 2013, 19(2):212-216.
- [34] Yang SW, Tsai CN, Lee YS, et al. Treatment outcome of dysplastic oral leukoplakia with carbon dioxide laser—emphasis on the factors affecting recurrence[J]. *J Oral Maxillofac Surg*, 2011, 69(6):e78-87.

- [35] Mogedas-Vegaraa A, Hueto-Madrída A, Chimenos-Küstner E, et al. The treatment of oral leukoplakia with the CO<sub>2</sub> laser A retrospective study of 65 patients[J]. J Craniomaxillofac Surg, 2015, 43(5):677-681.
- [36] van der Hem PS, Nauta JM, van der Wal JE, et al. The results of CO<sub>2</sub> laser surgery in patients with oral leukoplakia: a 25 year follow up[J]. Oral Oncol, 2005, 41(1):31-37.
- [37] Ishii J, Fujita K, Munemoto S, et al. Management of oral leukoplakia by laser surgery: relation between recurrence and malignant transformation and clinicopathological features[J]. J Clin Laser Med Surg, 2004, 22(1):27-33.
- [38] Del CG, Gissi DB, Tarsitano A, et al. Laser evaporation versus laser excision of oral leukoplakia: A retrospective study with long-term follow-up[J]. J Craniomaxillofac Surg, 2015, 43(6):763-768.
- [39] Gooris P, Roodenburg J, Vermey A, et al. Carbon dioxide laser evaporation of leukoplakia of the lower lip a retrospective evaluation[J]. Oral Oncol, 1999, 35(5):490-495.
- [40] Matsumoto K, Suzuki H, Asai T, et al. Clinical investigation of carbon dioxide laser treatment for lingual leukoplakia[J]. J Oral Maxillofac Surg Med, 2015, 27(4):493-497.
- [41] Jerjes W, Upile T, Hamdoon Z, et al. CO<sub>2</sub> laser of oral dysplasia clinicopathological features of recurrence and malignant transformation[J]. Lasers Med Sci, 2012, 27(1):169-179.
- [42] Deppe H, Mücke T, Hohlweg-Majert B, et al. Different CO<sub>2</sub> laser vaporization protocols for the therapy of oral precancerous lesions and precancerous conditions a 10-year follow-up[J]. Lasers Med Sci, 2012, 27(1):59-63.
- [43] Nammour S, Zeinoun T, Namour A, et al. Evaluation of Different Laser-Supported Surgical Protocols for the Treatment of Oral Leukoplakia: A Long-Term Follow-Up[J]. Photomed Laser Surg, 2017, 35(11):629-638.
- [44] Galletta V, Azevedo L, Lodi G et al. Factors affecting Clinical Outcomes after Treatment of Oral Leukoplakia with CO<sub>2</sub> and Diode Laser[J]. J Contemp Dent Pract, 2017, 18(9):775-780.
- [45] Thomson P, Wylie J. Interventional laser surgery: an effective surgical and diagnostic tool in oral precancer management [J]. Int J Oral Maxillofac Surg, 2002, 31(2):145-153.
- [46] Pedrosa A, Santos A, Ferreira M, et al. Is carbon dioxide laser vaporization a valuable tool in the management of oral leukoplakia? A survey at an oncology hospital[J]. Lasers Med Sci, 2015, 30(5):1629-1630.
- [47] White J, Chaudhry S, Kudler J, et al. Nd:YAG and CO<sub>2</sub> laser therapy of oral mucosal lesions. [J]. J Clin Laser Med Surg, 1998, 16(6):299-304.
- [48] Lim B, Smith A, Chandu A. Treatment of oral leukoplakia with carbon dioxide and potassium-titanyl-phosphate lasers: a comparison[J]. J Oral Maxillofac Surg, 2010, 68(3):597-601.
- [49] Hamadah O, Thomson PJ. Factors affecting carbon dioxide laser treatment for oral precancer: a patient cohort study[J]. Lasers Surg Med, 2009, 41(1):17-25.
- [50] Chen HM, Cheng SJ, Lin HP, et al. Cryogun cryotherapy for oral leukoplakia and adjacent melanosis lesions[J]. J Oral Pathol Med, 2015, 44(8):607-613.

- [51] Chang YC, Yu CH. Successful treatment of oral verrucous hyperplasia with photodynamic therapy combined with cryotherapy—report of 3 cases[J]. *Photodiagnosis Photodyn Ther*, 2014, 11(2):127-129.
- [52] Kawczyk-Krupka A, Waśkowska J, Raczowska-Siostrzonek A, et al. Comparison of cryotherapy and photodynamic therapy in treatment of oral leukoplakia[J]. *Photodiagnosis Photodyn Ther*, 2012, 9(2):148-155.
- [53] Lin HP, Chen HM, Cheng SJ, et al. Cryogun cryotherapy for oral leukoplakia[J]. *Head Neck*, 2012, 34(9):1306-1311.
- [54] Yu CH, Chen HM, Chang CC, et al. Cotton-swab cryotherapy for oral leukoplakia[J]. *Head Neck*, 2009, 31(8):983-988.
- [55] Shafirstein G, Friedman A, Siegel E, et al. Using 5-aminolevulinic acid and pulsed dye laser for photodynamic treatment of oral leukoplakia[J]. *Arch Otolaryngol Head Neck Surg*, 2011, 137(11):1117-1123.
- [56] Chen HM, Yu CH, Tsai T, et al. Topical 5-aminolevulinic acid-mediated photodynamic therapy for oral verrucous hyperplasia, oral leukoplakia and oral erythroleukoplakia[J]. *Photodiagnosis Photodyn Ther*, 2007, 4(1):44-52.
- [57] Pietruska M, Sobaniec S, Bernaczyk P, et al. Clinical evaluation of photodynamic therapy efficacy in the treatment of oral leukoplakia[J]. *Photodiagnosis Photodyn Ther*, 2014, 11(1):34-40.
- [58] Maloth KN, Velpula N, Kodangal S, et al. Photodynamic Therapy - A Non-invasive Treatment Modality for Precancerous Lesions[J]. *J Lasers Med Sci*, 2016, 7(1):30-36.
- [59] Kibler A, Haase T, Rheinwald M, et al. Treatment of oral leukoplakia by topical application of 5-aminolevulinic acid [J]. *Int J Oral Maxillofac Surg*, 1998, 27(6):466-469.
- [60] Jerjes W, Upile T, Hamdoon Z, et al. Photodynamic Therapy Outcome for Oral Dysplasia [J]. *Lasers in Surgery & Medicine*, 2011, 48(3):S32-S32.
- [61] Chaudhry A, Manjunath M, Ashwatappa D, et al. Comparison of chemiluminescence and toluidine blue in the diagnosis of dysplasia in leukoplakia: a cross-sectional study[J]. *J Investig Clin Dent*, 2016, 7(2):132-140.
- [62] Onofre MA, Sposto MR, Navarro CM. Reliability of toluidine blue application in the detection of oral epithelial dysplasia and in situ and invasive squamous cell carcinomas[J]. *Oral Surg Oral Med Oral Pathol Oral Radiol Endod*, 2001, 91(5):535-540.
- [63] Lalla Y, Matias MA, Farah CS. Assessment of oral mucosal lesions with autofluorescence imaging and reflectance spectroscopy[J]. *J Am Dent Assoc*, 2016, 147(8):650-660.
- [64] Yamamoto N, Kawaguchi K, Fujihara H, et al. Detection accuracy for epithelial dysplasia using an objective autofluorescence visualization method based on the luminance ratio[J]. *Int J Oral Sci*, 2017, 9(11):e2.
- [65] Gouvêa AF, Santos SAR, Speight PM, et al. High incidence of DNA ploidy abnormalities and increased Mcm2 expression may predict malignant change in oral proliferative verrucous leukoplakia[J]. *Histopathology*, 2013, 62(4):551-562.
- [66] Pentenero M, Donadini A, Di NE, et al. Field effect in oral precancer as assessed by DNA flow cytometry and array-CGH[J]. *J Oral Pathol Med*, 2012, 41(2):119-123.
- [67] Bremmer JF, Brakenhoff RH, Broeckaert MA, et al. Prognostic value of DNA ploidy status in patients with oral leukoplakia[J]. *Oral Oncol*, 2011, 47(10):956-960.



- [68] Gräßel-Pietrusky R, Deinlein E, Hornstein OP. DNA-ploidy rates in oral leukoplakias determined by flow-cytometry[J]. J Oral Pathol, 1982,11(6):434-438.
- [69] Chen YW, Lin JS, Fong JH, et al. Use of methylene blue as a diagnostic aid in early detection of oral cancer and precancerous lesions[J]. Br J Oral Maxillofac Surg, 2007,45(7):590-591.
- [70] Riaz A, Shreedhar B, Kamboj M, et al. Methylene blue as an early diagnostic marker for oral precancer and cancer[J]. Springerplus, 2013,2(1):95.
- [71] Saeki N, Tsuzuki K, Negoro A, et al. Utility of real-time diagnosis using contact endoscopy for oral and lingual diseases[J]. Auris Nasus Larynx, 2011,38(2):233-239.
- [72] Du GF, Li CZ, Chen HZ, et al. Rose bengal staining in detection of oral precancerous and malignant lesions with colorimetric evaluation: a pilot study[J]. Int J Cancer, 2007,120(9):1958-1963.
- [73] Elimairi I, Altay MA, Abdoun O, et al. Clinical relevance of the utilization of vital Lugol's iodine staining in detection and diagnosis of oral cancer and dysplasia[J]. Clin Oral Investig, 2017,21(2):589-595.
- 

